

Cirugía de zona epileptogénica localizada en un área elocuente del lóbulo frontal en un adolescente con epilepsia

Epileptogenic zone surgery located in an eloquent area of the frontal lobe in
an adolescent with epilepsy

Aisel Santos Santos^{1*} <https://orcid.org/0000-0002-3815-2136>

Lilia María Morales Chacón² <https://orcid.org/0000-0003-0205-0733>

Manuel Ulises Dearriba Romanidy¹ <https://orcid.org/0000-0001-7812-647X>

Liana Portela Hernández¹ <https://orcid.org/0000-0002-2019-5859>

Vicente Rio Vázquez¹ <https://orcid.org/0000-0003-3279-0767>

Karla Batista García-Ramo² <https://orcid.org/0000-0003-1042-7369>

¹Instituto de Neurología y Neurocirugía. Departamento de Neurología. La Habana, Cuba.

²Centro Internacional de Restauración Neurológica. La Habana, Cuba.

*Autor para la correspondencia: aisel.santos@inn.sld.cu

RESUMEN

Objetivo: Describir los resultados de la evaluación prequirúrgica, transquirúrgica y postquirúrgica, en un adolescente con epilepsia farmacorresistente con zona epileptogénica estimada en un área elocuente del lóbulo frontal izquierdo.

Caso clínico: Paciente masculino, de 18 años, con epilepsia frontal izquierda farmacorresistente desde los tres años, con una frecuencia de crisis de desconexión, atónicas y, en ocasiones, tónico clónico bilateral entre 30 y 40 diarias, previo a la cirugía. La evaluación prequirúrgica identificó la zona de inicio ictal frontal izquierda, no lesional por imagen de resonancia magnética de 3 tesla. Se indicó tomografía computarizada por emisión de fotón único interictal / ictal corregistrada con resonancia magnética, donde se identificó hiperperfusión frontal izquierda. Se realizó la cirugía con el uso de potenciales evocados somatosensoriales para identificar el surco central, la estimulación cortical directa para mapear el área motora primaria, y la electrocorticografía transoperatoria para delimitar

la zona de resección. Se empleó la técnica combinada desconectiva (callosotomía anterior) y resectiva del giro frontal superior y medio izquierdos, con modificación del patrón eléctrico en la electrocorticografía posterior a la cirugía. El resultado anatomopatológico fue displasia cortical focal tipo IA. En el seguimiento postquirúrgico, el paciente presenta solo entre 2-3 crisis semanales.

Conclusiones: La cirugía de epilepsia extratemporal no lesional y con zona epileptogénica que incluye áreas elocuentes del lóbulo frontal es factible de realizar en nuestro país con mínima invasividad y buenos resultados.

Palabras clave: cirugía de la epilepsia; epilepsia focal farmacorresistente no lesional; áreas elocuentes; displasia cortical focal.

ABSTRACT

Objective: To describe the results of pre-surgical, trans-surgical and post-surgical assessment of an adolescent with drug-resistant epilepsy and an estimated epileptogenic zone in an eloquent area of the left frontal lobe.

Clinical case: Male patient, 18 years old, who had drug-resistant left frontal epilepsy since the age of three. Before surgery, the patient suffered 30 and 40 daily disconnection episodes, atonic and, occasionally, daily bilateral clonic tonic. The pre-surgical evaluation identified the left frontal, non-lesional ictal onset zone using 3-tesla magnetic resonance imaging. An interictal / ictal single photon emission computed tomography corrected with magnetic resonance imaging was indicated, which identified left frontal hyperperfusion. Surgery was performed using somatosensory-evoked potentials to identify the central sulcus, direct cortical stimulation to map the primary motor area, and intraoperative electrocorticography to delimit the resection area. Combined disconnective technique (anterior callosotomy) and resective technique of the left superior and middle left gyrus was used, modifying the electrical pattern in the electrocorticography after surgery. The pathological result was type IA focal cortical dysplasia. In the post-surgical follow-up, the patient only has 2-3 weekly crises.

Conclusions: Surgery is feasible in a non-lesional extra-temporal epilepsy with an epileptogenic zone that includes eloquent frontal lobe areas in our country with minimal invasiveness and good results.

Keywords: epilepsy surgery; focal lesion drug-resistant epilepsy; eloquent areas; focal cortical dysplasia.

Recibido: 06/08/2019

Aprobado: 09/01/2020

Introducción

Se estima que al menos 50 millones de personas en el mundo viven con epilepsia, lo que representa entre un 0,5 % y 1 % de la población mundial. De estos, cinco millones viven en la región de las Américas.^(1,2)

Entre 25 % y 30 % de los pacientes con epilepsia, no responden favorablemente al uso de los medicamentos antiepilépticos. El concepto de epilepsia farmacorresistente es considerado por la Liga Internacional contra la epilepsia (ILAE, por sus siglas en inglés), desde el año 2009, como “el fallo en el control de las crisis de dos tratamientos farmacológicos, que hayan sido: bien tolerados, adecuadamente seleccionados, dosificados de forma apropiada y suministrados en mono o politerapia”.^(3,4)

Los pacientes con epilepsia farmacorresistente (EFR) representan un gran problema de salud, por la frecuencia en que experimentan comorbilidades, reacciones adversas a la politerapia, disfunción psicológica, estigmatización social, calidad de vida reducida, riesgo incrementado de mortalidad, entre otros. Ello unido a los fenómenos de epileptogénesis secundarias que ocurren en estos pacientes, hace que se considere un trastorno progresivo,⁽⁵⁾ llamado por algunos autores la “asesina silenciosa de la Neurología”.^(4,6)

En los pacientes con EFR se plantea la opción de tratamiento quirúrgico, el que ha demostrado ser más eficaz que el medicamentoso en muchos casos, como se ha demostrado en estudios basados en series de casos tratados quirúrgicamente.^(5,6,7,8,9,10)

La cirugía en la epilepsia del lóbulo frontal representa entre 6 % y 30 % de todas las cirugías de epilepsias y es el segundo proceder quirúrgico realizado para tratar la EFR (después de la lobectomía temporal). Existen reportes que muestran un rango de libertad de crisis después de la cirugía de entre 13 % a 80 %, condición que está determinada por la heterogeneidad de las muestras, la evolución de las técnicas quirúrgicas y la definición de “pronóstico favorable”, utilizados en los diferentes estudios.⁽¹¹⁾

Los pacientes con epilepsias extratemporales, no lesionales por estudios de resonancia magnética (RM), y con zona epileptogénica estimada que incluye áreas elocuentes, son considerados tradicionalmente los peores candidatos para la cirugía de la epilepsia, lo que

trae consigo que con frecuencia se retarde la cirugía e, incluso, que no sean seleccionados para este proceder por el consiguiente deterioro de la calidad de vida y gastos en salud que representa.⁽¹²⁾

Actualmente, en nuestro país se cuenta con una tecnología que permite la evaluación prequirúrgica eficaz con métodos no invasivos. Por otra parte, la estimulación cortical directa con estudio electromiográfico simultáneo, la cirugía con el paciente despierto, los potenciales evocados somatosensoriales para la determinación del surco central y la electrocorticografía (EcoG) transoperatoria, garantizan una cirugía exitosa sin afectación de áreas elocuentes. Este tipo de intervención quirúrgica se hacía difícil en nuestro medio y muchas veces requería tratamientos en el exterior.

El objetivo principal de este trabajo es describir los resultados de la evaluación prequirúrgica, transquirúrgica y postquirúrgica, en un adolescente con epilepsia farmacorresistente con zona epileptogénica estimada en un área elocuente del lóbulo frontal izquierdo.

Caso clínico

Paciente de 18 años de edad, con antecedentes prenatales, perinatales y postnatales normales. El inicio de las crisis fue a los tres años, caracterizadas por interrupción de la actividad que estaba realizando, automatismos gestuales simples (movimientos de los dedos de las manos), versión cefálica a la derecha, que, en ocasiones, evolucionaba a tónico clónico bilateral y caídas frecuentes por alteración del estado de conciencia y crisis atónicas. En cuanto a su historia farmacológica, consumía nueve drogas antiepilépticas a dosis máximas toleradas según la edad y, a pesar de esto, presentaba antes de la cirugía de 30 a 40 crisis al día. Tiempo de evolución de la epilepsia fue de 15 años desde el diagnóstico hasta la cirugía.

Estudio neuropsicológico:

- Escala de inteligencia de Wechsler para adultos (WAIS): coeficiente intelectual (CI) verbal: 79, CI Manipulativo: 70, CI Total: 72, inferior en todos los aspectos.
- Alteraciones en la memoria de trabajo y la atención ejecutiva, dificultades en el control atencional.
- Dificultades en la velocidad de procesamiento de la información y en la velocidad motora.
- Disminución de la fluencia verbal fonológica (5/25).

- Presencia de dificultades en la representación mental del cálculo y su solución.
- El nivel de pensamiento es concreto.

Estas afectaciones pudieran comprometer el circuito prefrontal dorsolateral y áreas premotoras de la corteza, aunque se debe señalar que su déficit funcional global por coeficiente intelectual inferior y alta frecuencia de crisis pudieron crear un sesgo en el estudio.

Video telemetría de 120 horas: Actividad de base enlentecida para su edad, con predominio de la actividad *theta* polimorfa de gradiente posteroanterior, poco reactivo. Actividad paroxística interictal muy frecuente, a forma de puntas ondas entre 2 Hz - 2,4 Hz, con localización bifrontal alternante y línea media, con predominio izquierdo y tendencia a la generalización.

Se recogieron múltiples crisis al día con las características antes descritas: desconexión, automatismos oroalimentarios; en ocasiones, versión cefálica a la derecha y tónico clónicas bilaterales, inicio ictal frontal izquierdo y línea media anterior (Fp1, F3, Fz), con rápida generalización a forma de punta-onda lenta, entre 2 Hz -2,4 Hz.

Resonancia magnética de 3 teslas con protocolo de epilepsia: No se informan lesiones epileptogénicas.

SPECT Interictal: Hipoperfusión global severa a predominio frontal bilateral.

SPECT ictal: Hiperperfusión con franco inicio frontal izquierdo.

Se realizó la fusión de imágenes SPECT ictal/interictal corregistrado con RM para determinar la zona epileptogénica estimada (Fig. 1).

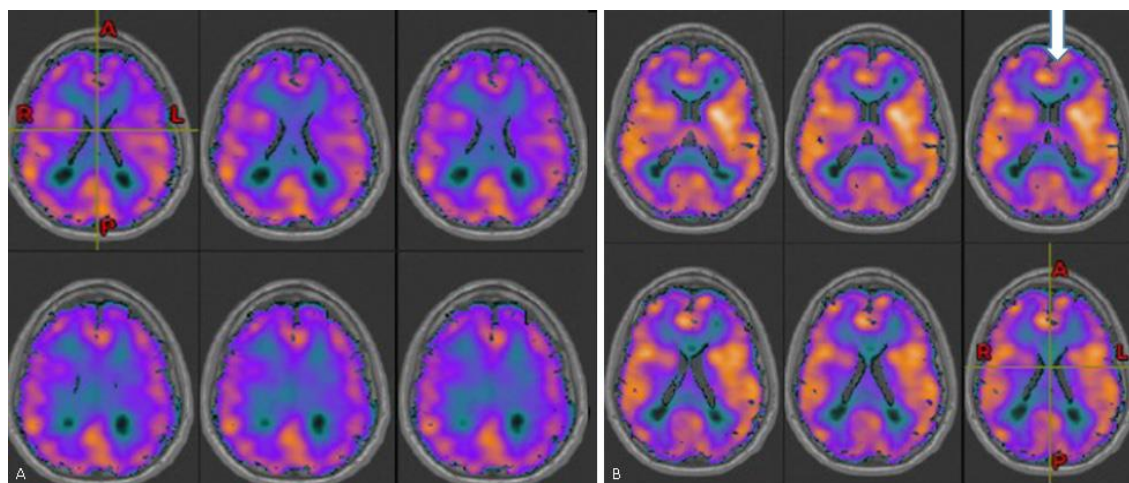


Fig. 1 - Resultado de la tomografía por emisión de fotón único corregistrado con resonancia magnética A) Interictal. B) Ictal, con hiperperfusión frontal izquierda y línea media anterior (ver flecha blanca).

Luego de todos los análisis realizados, se diagnosticó epilepsia focal farmacorresistente del lóbulo frontal izquierdo, por probable displasia cortical focal. Se procedió al tratamiento mediante la cirugía de la epilepsia.

Procedimiento quirúrgico

Se empleó una técnica quirúrgica combinada, desconectiva y resectiva. Se realizó callosotomía de los dos tercios anteriores y corticectomía de los giros frontales superior y medio izquierdos.

Se hizo mapeo neurofisiológico para identificar el surco central o rolándico izquierdo. Se utilizaron tirilla de cuatro contactos (Fig. 2), mediante potenciales evocados somatosensoriales por estimulación del nervio mediano derecho e identificación de la fase reversa.

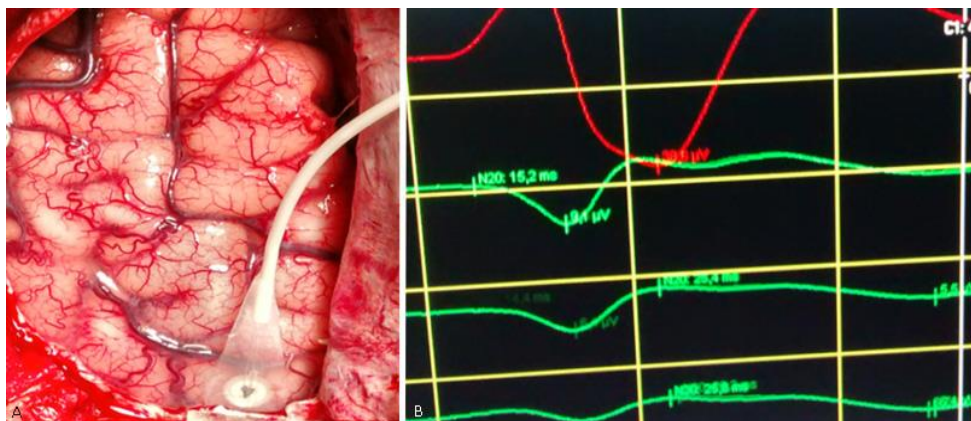

Fig. 2 - Monitoreo intraoperatorio de potenciales somatosensoriales por estimulación del nervio mediano derecho para identificar el surco central. A) Tirilla colocada perpendicular al surco central. B) Fase reversa obtenida que revela la localización del surco central.

En un segundo paso, como continuación de la monitorización neurofisiológica, se realizó la estimulación cortical directa monopolar entre 5 Hz y 20 Hz por delante del surco central. Se empleó equipo Inomed, de fabricación alemana, con registro electromiográfico simultáneo en hemisferio contralateral, para identificar la corteza motora primaria (zonas elocuentes) (Fig. 3).

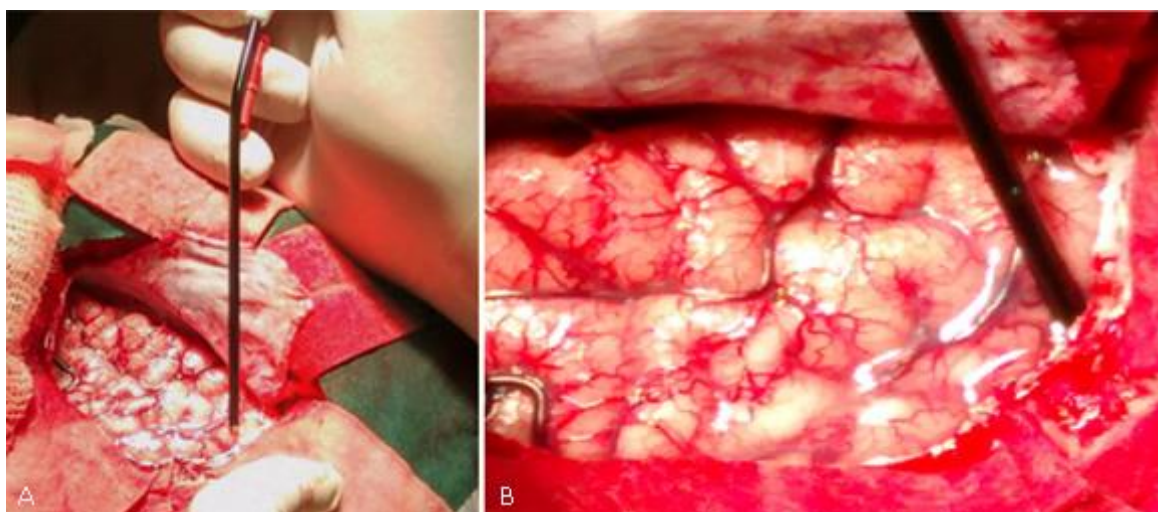


Fig. 3 - Estimulación cortical directa sobre áreas motoras. A) Utilización de electrodo monopolar para la estimulación. B) Ampliación de la imagen.

Posteriormente, se empleó la electrocorticografía (EcoG) transoperatoria y se utilizó para ello grilla de 20 contactos sobre la región dorsolateral frontal izquierda, por delante del área motora primaria, donde se observó un patrón de puntas rítmicas (patrón de displasia cortical), sobre los contactos 1-4, 7-9, 15 y 20. La mayor parte de estas descargas correspondieron a los giros frontales superiores y medio.

Se realizó callosotomía de los dos tercios anteriores, por la rápida sincronía bilateral y tendencia a la generalización de las descargas, y corticectomía del giro frontal superior y medio. Para finalizar, se volvió a emplear la EcoG, en la que se observó una modificación significativa de este patrón, lo cual fue indicio de buen pronóstico (Fig. 4). Es importante señalar que continuaban descargando los electrodos cercanos al giro frontal inferior, tercio posterior, zona que no fue resecada por constituir área motora del lenguaje.

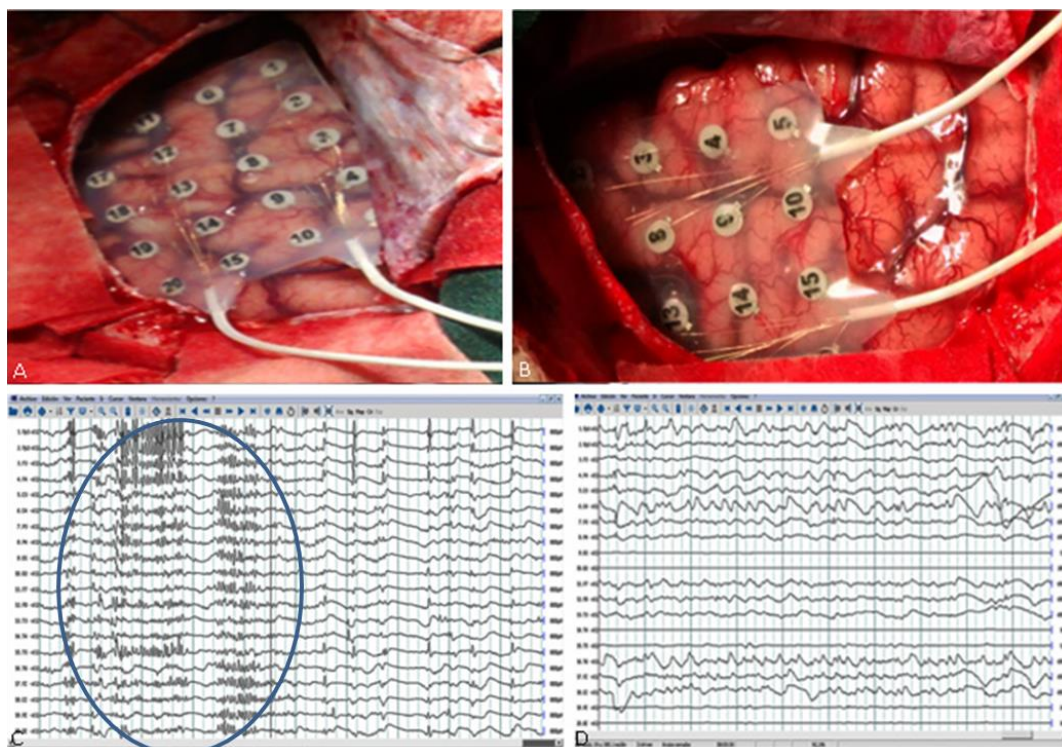


Fig. 4 - Electrocorticografía. A) Preoperatoria, grilla de 20 contactos colocada en región dorsolateral del frontal izquierdo. B) Colocación de la grilla posresección. C) Patrón preoperatorio de puntas rítmicas, rápidas (Encerrado en círculo azul). D) Modificación del patrón posresección.

Resultados de los estudios anatomopatológicos: Displasia cortical focal tipo IA, dislaminación de las capas corticales, formación de microcolumnas con disposición radial. No se presentaron complicaciones posquirúrgicas graves, solo síndrome de desconexión hemisférica transitorio, dado por mutismo, somnolencia, inversión del ritmo del sueño, no control de esfínter vesical, que se recuperaron entre los 7-15 días. Hasta el último chequeo del paciente, solo presentaba entre 2-3 crisis por semana.

Discusión

En este paciente se diagnosticó una epilepsia focal frontal izquierda farmacorresistente, no lesional por RM, con déficit funcional frontal bilateral y zona epileptogénica estimada frontal izquierda. Estos pacientes son tradicionalmente considerados malos candidatos quirúrgicos y no seleccionados para cirugía de la epilepsia. La causa fue una displasia cortical focal tipo IA, según última clasificación de la ILAE (Blumcke 2011),⁽¹³⁾ con dislaminación cortical y formación de microcolumnas de disposición radial; este tipo de lesión usualmente no es visualizada por IRM de alto campo.

Debido a la alta frecuencia de las crisis epilépticas, la pobre calidad de vida y basándonos en la evaluación prequirúrgica realizada y en la tecnología adquirida por nuestro país, se decidió como opción terapéutica la cirugía de la epilepsia.

La evaluación prequirúrgica permitió determinar las cinco zonas descritas en los pacientes con epilepsia focal: la zona sintomatogénica (que se evalúa por la semiología de las crisis), la zona de descargas interictales (evaluada por el electroencefalograma de superficie), la zona de déficit funcional [evaluada con el estudio neuropsicológico, neuropsiquiátrico, examen neurológico, y SPECT o tomografía por emisión de positrones (PET) interictal], la zona lesional (evaluado con la IRM) y la zona de inicio ictal (evaluada con electrodos de superficie y el SPECT ictal). La predicción de la zona epileptógena (zona de cerebro a resear para dejar al paciente libre de crisis después de la cirugía) depende de la existencia de una total concordancia entre estas cinco zonas. Cuando no hay concordancia entre estas zonas, o el paciente es no lesional por IRM, está indicado los estudios funcionales. En nuestro caso el SPECT ictal focalizó la lesión frontal izquierda, giros superior y medio. Las intervenciones sobre áreas elocuentes necesitan IRM funcional, estimulación cortical y mapeo con EcoG, lo que complementa la técnica quirúrgica.⁽¹⁴⁾

El uso en nuestro país de la combinación de técnicas: potenciales somatosensoriales para determinar el surco central, la estimulación cortical directa con registro electromiográfico simultáneo, el mapeo de áreas elocuentes, y la combinación de estas con EcoG transoperatoria (procederes mínimo invasivos que facilitan la cirugía), unido a una evaluación prequirúrgica no invasiva con protocolo internacional, el uso del SPECT ictal/interictal corregistrado con RM -analizado con técnicas de estadísticas paramétricas-, y la resección de toda la zona cortical que presente patrones de puntas rítmicas, repetitivas, ha propiciado un mejor pronóstico posquirúrgico en pacientes

con epilepsia extratemporal no lesional y con zona epileptogénica estimada sobre áreas elocuentes.

En el caso que se presenta hubo un retardo entre el inicio de la epilepsia y la cirugía de 15 años, lo cual conllevó al deterioro causado por la EFR y empobreció el pronóstico posquirúrgico en cuanto a recurrencia de crisis. Actualmente, se aboga en nuestro país por la cirugía de la epilepsia precoz.

La epilepsia farmacorresistente es una enfermedad mortal; 1 % de los pacientes fallece cada año por muerte súbita e inexplicable relacionada con la epilepsia (SUDEP, por sus siglas en inglés); 12 % muere por otras causas en los próximos dos años del diagnóstico de EFR. Se impone identificar y refinar terapias efectivas. La cirugía de epilepsia resectiva, en pacientes seleccionados apropiadamente, es el tratamiento de elección, hecho avalado por ensayos clínicos, múltiples series de cohorte retrospectivas y es recomendado en las guías de buenas prácticas de la Academia Americana de Neurología. Los candidatos seleccionados para cirugía resectiva tienen la posibilidad de quedar libre de crisis, en los próximos cinco años posteriores a la cirugía, al menos, en un 60 % cuando se trata de epilepsia del lóbulo temporal y entre un 30 % y 40 % cuando se refiere a las epilepsias extratemporales.^(5,12,15)

La cirugía de epilepsia puede convertir una epilepsia farmacorresistente en una epilepsia que responde a drogas; además, disminuir los efectos adversos de la medicación. La relación costo-efecto de la cirugía es menor que el tratamiento médico usado de forma prolongada. De acuerdo con lo estimado, solo 1 % de los pacientes que pudieran beneficiarse con la cirugía son referidos para evaluación y esto usualmente ocurre con un promedio de 20 años de inicio de su enfermedad.^(16,17)

Los pacientes no lesionales por RM continúan favoreciéndose con la cirugía de epilepsia. La etiología más frecuente en estos casos son las displasias corticales focales (DCF). Aproximadamente 60 % de los pacientes con DCF histológicamente confirmadas tienen "RM normal" cuando estas se realizan e informan en centros no dedicados a cirugía de epilepsia, pero solo 37 % continúan siendo normales cuando son revisadas en centros especializados en cirugía de epilepsia.⁽¹⁶⁾

Las displasias corticales focales tipo I continúan siendo invisibles en RM de alta resolución. En estos casos, los estudios de imágenes funcionales como PET (tomografía por emisión de positrones) o el SPECT ictal (tomografía computarizada con emisión de fotón único) pueden ser útiles.⁽¹⁶⁾ En un estudio reciente publicado por *Jehi* y otros,⁽¹¹⁾ 54 % de los pacientes operados del lóbulo frontal estuvo libre de crisis a los tres años y 40 % se mantuvo sin crisis

a los cinco años. En otro estudio publicado por el grupo anterior de investigadores,⁽⁷⁾ se comprobó que más de 60 % de los pacientes con EFR del lóbulo frontal queda libre de crisis luego de la cirugía, si es operado en los primeros cinco años de inicio de la enfermedad; en contraposición, hay libertad de crisis en 30 %, si la cirugía es más tardía.

En el grupo con la RM normal (tradicionalmente considerado los peores candidatos para cirugía de epilepsia), la diferencia en cuanto a libertad de crisis es más notoria. Si se practica la cirugía tempranamente (en los primeros cinco años del diagnóstico), se puede obtener libertad de crisis en más de 80 % de los pacientes, en contraposición con solo 10 % si la cirugía es más tardía.⁽¹²⁾

Los estudios con EcoG (grillas y tirillas) ofrecen una cobertura mayor de áreas de la superficie cortical y permiten una contigüidad espacial al detectar el inicio ictal y su propagación inmediata. La resección guiada por Ecog es la técnica de elección en estos casos de epilepsia extratemporal y la resección completa del área cortical que presenta patrón de puntas rápidas es un predictor de buen pronóstico posquirúrgico.^(18,19)

En un estudio realizado en la clínica de Cleveland (EE. UU.), de enero de 1995 a diciembre de 2010, con 158 pacientes operados del lóbulo frontal, la edad media de los pacientes fue de 20,4 años, y la duración media de la epilepsia desde el inicio hasta la cirugía fue de 12 años. En 59 % de los casos el diagnóstico fue malformación del desarrollo cortical, 66 % de los pacientes estuvo libre de crisis luego de un año de seguimiento y 44 % se mantuvo sin crisis luego de cinco años de la cirugía. En los pacientes que recurrieron con crisis seis meses después de la cirugía, el principal factor pronóstico fue la duración de la epilepsia mayor de cinco años.⁽⁷⁾

Otro estudio longitudinal llevado a cabo por el mismo grupo, pero con pacientes sometidos a cirugía de epilepsia del cuadrante posterior,⁽⁵⁾ se realizó EEG invasivo con electrodos subdurales en 24 pacientes (42 % de los casos) por alguna de las siguientes razones: para confirmar el inicio ictal si la información aportada por el EEG de superficie ictal fue no localizadora o inconsistente con otras técnicas no invasivas, como la RM o la semiología de las crisis; para realizar mapeo funcional preoperatorio si la zona epileptogénica estaba cercana a áreas elocuentes o si existía sospecha de multifocalidad en estudios de EEG no invasivos, así como afectación multilobar en neuroimágenes.

En 19 casos se utilizó electrocorticografía (ECoG) intraoperatoria para confirmar la corteza epileptogénica, en 10 casos se realizó mapeo cortical con estimulación cortical directa en el paciente despierto. En cirugías que involucraron el lóbulo parietal se realizaron técnicas neurofisiológicas como determinación de potenciales evocados somatosensoriales con

localización del surco central, similar a nuestro caso, y mapeo del lenguaje. En 68 % de los pacientes la etiología fue malformaciones del desarrollo cortical. El monitoreo invasivo fue también usado para realizar mapeo preoperatorio si la zona epileptogénica estaba cerca o entremezclada con áreas elocuentes.⁽⁵⁾

Estos mismos autores reportaron un estudio realizado con 63 pacientes sometidos a cirugía de epilepsia multilobar. En 22 pacientes se utilizó ECoG intraoperatoria con o sin mapeo cortical y estimulación cortical para confirmar y remover la corteza epileptogénica y evitar resección de áreas elocuentes.⁽²⁰⁾

Hay un incremento de las cirugías resectivas extratemporales en los grandes centros de cirugía de epilepsia en el mundo, particularmente en el contexto de las cirugías de epilepsia no lesionales. Entre los factores más importantes que influyen en este incremento podemos señalar que cada vez se especializan más las técnicas de neuroimágenes y electrofisiologías como SPECT ictal, PET, magnetoencefalografía (MEEG), EEG-con IRM funcionales, las imágenes con tensión de difusión, que facilitan el mapeo de fibras visuales y motoras, entre otras. Con el empleo y la correcta interpretación de estas técnicas se hace más fácil encontrar concordancia entre estos test, lo cual facilita la evaluación de la zona epileptogénica extratemporal con la consiguiente disminución de estudios invasivos. Igualmente, las crecientes publicaciones internacionales acerca de los resultados alentadores de la cirugía extratemporal estimulan el incremento de estas prácticas y abogan por su realización de forma precoz.^(21,22)

Conclusiones

La evaluación prequirúrgica se completó con métodos no invasivos. Se delimitó zona de inicio ictal, frontal izquierda, por videotelemedría; no hubo lesión en RM de alto campo. Se realizó SPECT ictal e interictal corregistrado con RM (SISCOM) y se identificó como zona epileptogénica estimada el lóbulo frontal izquierdo región dorsolateral. La cirugía de epilepsia extratemporal, no lesional y con zona epileptogénica estimada, que incluye áreas elocuentes, es factible en nuestro país con mínima invasividad. Se deben seleccionar mejor los candidatos a cirugía. Con una operación precoz se obtienen mejores resultados posquirúrgicos.

Referencias bibliográficas

1. Covanis A, Guekht A, Li S, Secco M, Shakir R, Perucca E. From global campaign to global commitment: The World Health Assembly's Resolution on epilepsy. *Epilepsia*. 2015;56(11):1651-7.
2. Bulacio JC, Gonzales Martínez J. Candidatos a cirugía de la epilepsia. ¿Quiénes y cómo? *Rev. Med. Clínica Condes*. 2013;24(6):1011-7.
3. Jehi L, Yardi R, Chagin K, Tassi L, Russo GL, Worrell G, et al. Development and validation of nomograms to provide individualized predictions of seizure outcomes after epilepsy surgery: a retrospective analysis. *Lancet Neurol*. 2015;14(3):283-90.
4. Engel J. What can we do for people with drug-resistant epilepsy? The 2016 Wartenberg Lecture. *Neurology*. 2016;87(23):2483-9.
5. Jehi LE, O'Dwyer R, Najm I, Alexopoulos A, Bingaman W. A longitudinal study of surgical outcome and its determinants following posterior cortex epilepsy surgery. *Epilepsia*. 2009;50(9):2040-52.
6. Fong JS, Jehi L, Najm I, Prayson RA, Busch R, Bingaman W. Seizure outcome and its predictors after temporal lobe epilepsy surgery in patients with normal MRI. *Epilepsia*. 2011;52(8):1393-401.
7. Simasathien T, Vadera S, Najm I, Gupta A, Bingaman W, Jehi L. Improved outcomes with earlier surgery for intractable frontal lobe epilepsy. *Ann. Neurol*. 2013;73(5):646-54.
8. DeTisi J, Bell GS, Peacock JL, McEvoy AW, Harkness WFJ, Sander JW, et al. The long-term outcome of adult epilepsy surgery, patterns of seizure remission, and relapse: a cohort study. *Lancet*. 2011;378(9800):1388-95.
9. Englot DJ, Chang EF. Rates and predictors of seizure freedom in resective epilepsy surgery: an update. *Neurosurg Rev*. 2014;37(3):389-404.
10. Morales Chacón LM, García Maeso I, Báez Martín MM, Bender Del Busto JE, García Navarro ME, Quintanal Cordero N, et al. Long-Term Electroclinical and Employment Follow up in Temporal Lobe Epilepsy Surgery. A Cuban Comprehensive Epilepsy Surgery Program. *Behav Sci (Basel)*. 2018;8(2):1-13
11. Jeha LE, Najm I, Bingaman W, Dinner D, Widdess-Walsh P, Lüders H. Surgical outcome and prognostic factors of frontal lobe epilepsy surgery. *Brain*. 2007;130(Pt 2):574-84.
12. Jehi L. Neurology's Silent Killer: Drug-Resistant Epilepsy. *Epilepsy Curr*. 2016;16(4):232-3.

13. Blümcke I, Thom M, Aronica E, Armstrong DD, Vinters HV, Palmini A, et al. The clinicopathologic spectrum of focal cortical dysplasias: a consensus classification proposed by an ad hoc Task Force of the ILAE Diagnostic Methods Commission. *Epilepsia*. 2011;52(1):158-74.
14. Jehi L. The Epileptogenic Zone: Concept and Definition. *Epilepsy Curr*. 2018;18(1):12-6.
15. Jehi L, Jetté N. Not all that glitters is gold: A guide to surgical trials in epilepsy. *Epilepsia Open*. 2016;1(1-2):22-36.
16. Yeoun Yoo L, Panov F. Identification and Treatment of Drug-Resistant Epilepsy. *Continuum (Minneapolis, Minn)*. 2019;25(2):362-80.
17. Jehi L, Mathern GW. Who's responsible to refer for epilepsy surgery? We all are! *Neurology*. 2015;84(2):112-3.
18. Hussain SA, Mathern G, Hung P, Weng J, Sankar R, Wu J. Intraoperative fast ripples independently predict postsurgical epilepsy outcome: Comparison with other electrocorticographic phenomena. *Epilepsy Res*. 2017 September;135:79-86. Doi: 10.1016/j.epilepsyres.2017.06.010
19. Wook Kim D, Kun Lee S, Moon H, Jung K, Chu K, Chung C, et al. Surgical treatment of non lesional neocortical epilepsy long-term longitudinal study. *JAMA Neurol*. 2017;74(3):324-31. Doi:10.1001/jamaneurol.2016.4439.
20. Sarkis R, Jehi L, Najm I, Kotagal P, Bingaman W. Seizure outcomes following multilobar epilepsy surgery. *Epilepsy Center/Neurological Institute, Cleveland Clinic, Cleveland, Ohio, U.S.A. Epilepsia*. 2012;53(1):44-50.
21. Jehi L, Friedman D, Carlson C, Cascino G, Dewar S, Elger C, et al. The evolution of epilepsy surgery between 1991 and 2011 in nine major epilepsy centers across the United States, Germany and Australia. *Epilepsia*. 2015;56(10):1526-33.
22. Garcia C, Yardi R, Kattan M, Nair D, Gupta A, Najm I, et al. Seizure freedom score: A new simple method to predict success of epilepsy surgery. *Epilepsia*. 2015;56(3):359-65.

Conflicto de intereses

Los autores declaran no tener conflictos de intereses.

Contribución de los autores

Aisel Santos Santos. Conceptualización y diseño del artículo, revisión bibliográfica, redacción del documento, obtención de las imágenes, evaluación prequirúrgica, monitoreo transoperatorio, seguimiento posquirúrgico.

Lilia Morales Chacón. Revisión bibliográfica, evaluación prequirúrgica, correcciones al documento, aprobación final.

Manuel Ulises Dearriba Romanidy. Neurocirujano principal del caso, revisión bibliográfica, correcciones al documento, seguimiento posquirúrgico.

Liana Portela Hernández. Revisión bibliográfica, correcciones al documento, evaluación prequirúrgica, monitoreo intraoperatorio.

Vicente Rio Vázquez. Revisión bibliográfica, correcciones al documento, evaluación prequirúrgica.

Karla Batista García-Ramo. Revisión bibliográfica, procesamiento de imágenes de SPECT y SISCOM.