

Resultado preliminar del tratamiento con nimotuzumab en 3 pacientes con meningiomas recurrentes

Armando Felipe Morán¹, Angel Casacó Parada², José Prince López¹, Cecilia Cañizares Marrero³, Pablo Pérez La O³, Iosmill Morales Pérez³, Nelson Quintanal Cordero⁴

¹Especialista de II Grado en Neurocirugía. Servicio de Neurocirugía. Hospital "Luis Díaz Soto". La Habana

²Especialista de II Grado en Fisiología Normal y Patológica.

³Especialista de I Grado en Neurocirugía. Hospital "Luis Díaz Soto". La Habana

⁴Especialista de I Grado en Neurocirugía. Centro Internacional de Restauración Neurológica. La Habana

RESUMEN

Introducción: Alrededor del 20% de todos los tumores primarios del cerebro son meningiomas. La recurrencia de lesiones resecaadas aparentemente de forma total es frecuente, existiendo pocos estudios de que hacer después que ha fallado la cirugía y la radioterapia no ha sido efectiva.

Casos clínicos: Se presentan los resultados del tratamiento de 3 pacientes con meningiomas múltiples, recurrentes, operados en varias ocasiones y sin control de su enfermedad, en los cuales se presentaba una alta expresión del Factor de Crecimiento Epidérmico (EGF) en estudios inmunohistoquímicos realizados, por lo cual se decidió tratar con el anticuerpo monoclonal nimotuzumab (h-R3) a dosis de 200 mg en 250 ml de solución salina isotónica durante 30 minutos por vía endovenosa, cada 7 días durante 4 semanas, y se continuó cada 21 días por el espacio de un año. No existieron reacciones adversas, tóxicas, ni alérgicas durante el estudio. La sobrevida libre de progresión de la enfermedad a los 12 meses fue del 100%. Un paciente presentó una rápida y gran recidiva que no pudo ser resuelta mediante cirugía, a los 6 meses del cese de la administración del medicamento, falleciendo en los meses posteriores.

Conclusiones: El nimotuzumab es una opción de tratamiento para el meningioma recidivante. Se sugiere el uso prolongado de este.

Palabras clave. Cirugía. Meningioma. Nimotuzumab. Radioterapia. Recurrencia.

INTRODUCCIÓN

Los meningiomas constituyen la segunda causa de tumores cerebrales primarios en el adulto, representando hasta el 32 % del total (1,2). La incidencia de meningiomas varía según los reportes, Norden et al. (1), reportaron una incidencia anual de 5.3 cada 100 000 habitantes de los Estados Unidos, con una edad promedio de 64 años y una frecuencia mayor de 2:1 en las mujeres con respecto a los hombres, cifras similares a las reportadas por otros autores (1-4).

Actualmente se considera que el 92 % de los meningiomas son benignos, el 6.26 % atípicos y el 1.7 % malignos (5). Se reconoce como terapias establecidas para estos, la cirugía, la radioterapia y la radiocirugía estereotáxica, así como combinaciones de estas (1-4).

Para la mayoría de los pacientes con meningiomas benignos (grado I, OMS) y los pacientes con meningiomas atípicos (grado II, OMS), estas terapias son efectivas en lograr un control del tumor (1-4). Sin embargo, hay un grupo importante de pacientes que desarrollan a pesar de la cirugía y la radioterapia una enfermedad recurrente en este tipo de lesión. Esta recurrencia oscila en alrededor del 20% para las lesiones totalmente resecaadas, pero es mucho más elevada en los tumores extraídos de forma parcial (40%), así como en aquellos con un grado más alto de malignidad (38% para meningiomas atípicos y 78 % en los malignos). Las opciones terapéuticas para estos pacientes son, por lo general, inadecuadas y hay un creciente interés en la búsqueda de terapias más efectivas (1).

Es ampliamente conocido que altos niveles del Receptor del Factor de Crecimiento Epidérmico (EGF -R) se encuentran en tumores malignos de origen epitelial de diferentes localizaciones tales como: cerebro, mama, ovario, vulva, esófago, colon e intestino. En su trabajo Wernicke AG (6), describe que encontró una alta expresión de este factor en el 86 % de los meningiomas estudiados y Wen PY (7)

Correspondencia: Dr. C. Armando Felipe Morán. Hospital Luis Díaz Soto. La Habana, Cuba. Correo electrónico: armando.moran@infomed.sld.cu

presentó en su casuística un 90 % de manifestación.

El rol del Factor de Crecimiento Epidérmico (EGF) y su receptor en la regulación del crecimiento tumoral es desconocido, pero se sugiere que la expresión del EGF –R en la célula tumoral constituye un mecanismo de estimulación de crecimiento autocrino que trae como consecuencia una proliferación incontrolada (8).

El EGF –R es una glicoproteína de membrana de 170 Kd. Su dominio intracelular está asociado a actividad proteína quinasa tirosina específica, que presenta homología estructural con el producto del oncogen *v erb B*, evidencia que sugiere su relación con el proceso de transformación maligna. El EGF y su receptor, constituyen un complejo molecular de alta especificidad, cuya interacción desencadena importantes mecanismos de regulación del crecimiento celular, demostrándose que es capaz de provocar estimulación sobre el crecimiento de líneas celulares de tumores dependientes de EGF (9).

El Factor de Crecimiento Epidérmico (EGF) es una molécula polipeptídica de 53 aminoácidos, de peso molecular 6,045 Kd, aislada por primera vez de glándula submaxilar de ratón (10). Posteriormente se obtuvo una molécula similar aislada de orina humana.

En el Centro de Inmunología Molecular (CIM) se generó un hibridoma productor de un anticuerpo monoclonal murino (*ior egf/r3*) que reconoce al receptor del EGF con alta afinidad y que es capaz de inhibir la unión del EGF a su receptor en un ensayo de competencia.

Con el objetivo de incrementar la eficacia terapéutica y disminuir la toxicidad asociada al *AcM murino ior egf/r3* se procedió a la humanización de dicho anticuerpo.

La humanización de anticuerpos permite combinar

las regiones hipervariables de anticuerpos murinos con el marco de soporte de una inmunoglobulina humana y de esta forma se combinan las regiones de origen murino (que reconocen al antígeno con alta especificidad) con las cadenas ligeras y pesadas de un anticuerpo humano necesarias para su efectividad biológica (11).

El anticuerpo monoclonal humanizado h –R3 se obtuvo mediante clonaje a partir de la región variable del DNA obtenido del hibridoma murino *ior egf/r3*, utilizando las técnicas descritas en la literatura. Este anticuerpo (h –R3), que reconoce al receptor del EGF con similar afinidad que su predecesor murino (10 –9 M), contiene las regiones hipervariables (CDRs) de origen murino (*ior egf/r3*) y los marcos (Frs) de las regiones variables y de las regiones constantes de las cadenas pesada y ligera de origen humano (REI y NEWN respectivamente) (12).

Teniendo en cuenta lo antes expuesto se decidió la administración del anticuerpo monoclonal nimotuzumab (h –R3) en tres pacientes que presentaban meningiomas recurrentes con corto periodo de tiempo libre de progresión, con el objetivo de alargar este periodo.

CASOS CLÍNICOS

Caso 1

Paciente masculino de 46 años de edad, que debuta con crisis convulsivas en junio del 2007. Se estudia y detecta la presencia de un gran meningioma parasagital parieto – occipital derecho (**Figura 1**), siendo operado en agosto del 2007, realizándosele una exéresis total con coagulación del sitio de implantación en el seno sagital superior (Simpson grado 2).

El diagnóstico histológico de la lesión fue Meningioma Fibroblástico (Benigno, según clasificación de la Federación Mundial de la Salud:

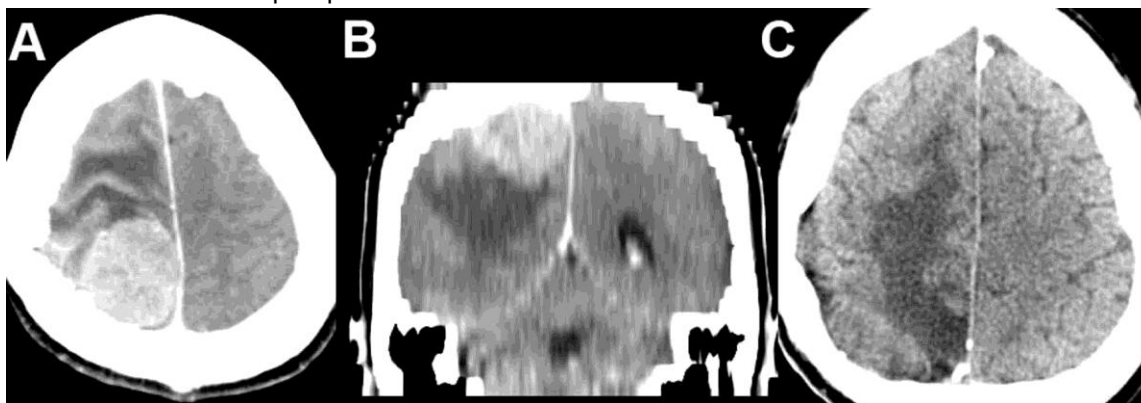


Figura 1. A y B Tomografía Computarizada (TC) de cráneo pre operatoria (junio del 2007) con cortes axiales y coronales, donde se muestra la lesión. C: TC de cráneo a los cuatro meses de la intervención quirúrgica (noviembre del 2007), en la cual no se observan los restos tumorales.

WHO). Acude en abril del 2008 por agudización de sus crisis convulsivas y al estudiarse se detecta recurrencia cercana al sitio inicial, por lo cual es llevado al salón de operaciones en ese mismo mes volviéndosele a realizar una extracción total con coagulación del sitio de implantación en el seno sagital superior (Simpson grado 2) y tratándose posteriormente con radioterapia. Nueva recurrencia en agosto del 2008, donde el paciente acude con convulsiones y una hemiparesia izquierda. Es intervenido quirúrgicamente, pudiendo realizarse solamente una resección parcial (Simpson grado 3).

En estudio inmunohistoquímico se detectan altos niveles (++++), del Receptor del Factor de Crecimiento Epidérmico (EGF-R), se discute en

colectivo y se decide administrar el anticuerpo monoclonal nimotuzumab (h-R3) a dosis de 200 mg en 250 ml de solución salina isotónica durante 30 minutos por vía endovenosa, una vez semanal durante 4 semanas y continuando posteriormente cada 21 días por el periodo de un año. No existieron reacciones adversas, tóxicas, ni alérgicas durante el tiempo de tratamiento (noviembre del 2008–noviembre del 2009). En estudios de Tomografía Computarizada (TC) y Resonancia Magnética (IRM), al concluir el año de tratamiento no se observó crecimiento de la lesión (**Figura 2 A y B**).

Acude nuevamente en marzo del 2010 por agudización de la crisis convulsiva y al estudiarse

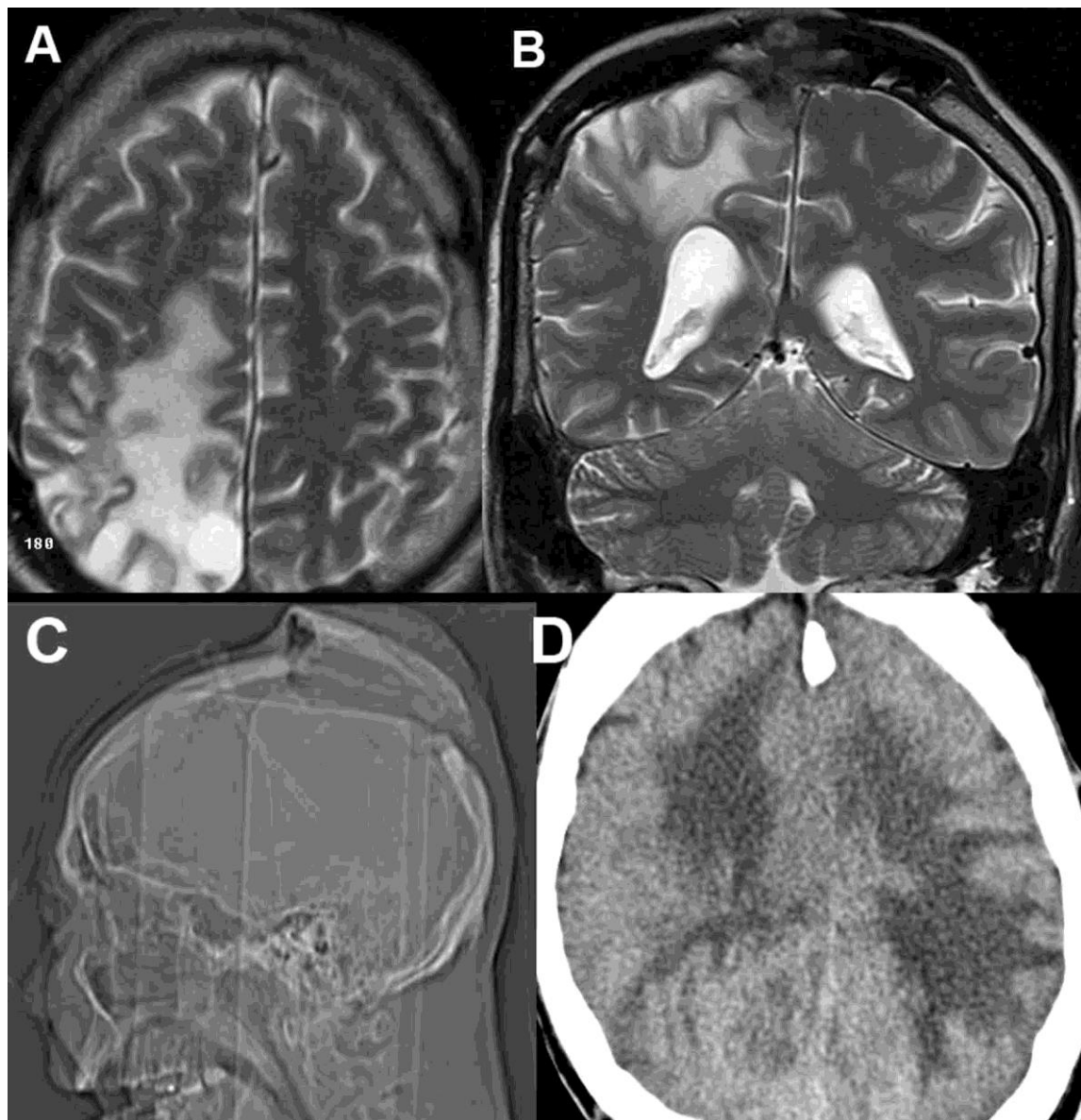


Figura 2. A y B: Imagen de Resonancia Magnética al concluir tratamiento con Nimotuzumab, donde sólo se observa pequeño fragmento tumoral menor de 2 cm (noviembre del 2009) en los cortes axiales y coronales realizados. C y D: TC de cráneo simple, donde se observa gran recidiva bilateral parieto – occipital con levantamiento del flap óseo (noviembre del 2010).

se detecta nueva recurrencia, se interviene quirúrgicamente y se realiza sólo exéresis parcial (Simpson grado 4), encontrándose en el acto quirúrgico una gran pérdida de la anatomía normal de la región así como gran engrosamiento de la duramadre a ese nivel. En julio del 2010 es ingresado por convulsiones refractarias, disminución visión ojos, hemiplejía izquierda, bradipsiquia y bradilalia, asociado al crecimiento tumoral.

La familia decide que no se le realice ningún proceder quirúrgico, mejora con tratamiento médico y es dado de alta. Es traído por sus familiares a principios de noviembre del 2010 por presentar abombamiento a nivel del sitio de las intervenciones quirúrgicas, con infiltración de cuero cabelludo con salida de líquido cefalorraquídeo y sepsis. En estudio de imágenes realizado se observó que la lesión había crecido bilateralmente, presentando además marcado edema cerebral que levantaba porción ósea de la craneotomía (**Figura 2 C y D**). El paciente fallece a las pocas horas de su estadía hospitalaria.

Caso 2

Paciente femenina de 47 años de edad que debuta en el año 2000 con cefalea. Es atendida en ese momento por su médico de la familia que la comienza a tratar con un diagnóstico de migraña. Al intensificarse esta cefalea y detectarse la presencia de papiledema sin focalidad neurológica, se le realiza estudio con TC simple y contrastada (agosto del 2008), donde se detectan múltiples imágenes con densidades mixtas a predominio hiperintensas localizadas en regiones frontales y parietales (**Figura 3**).

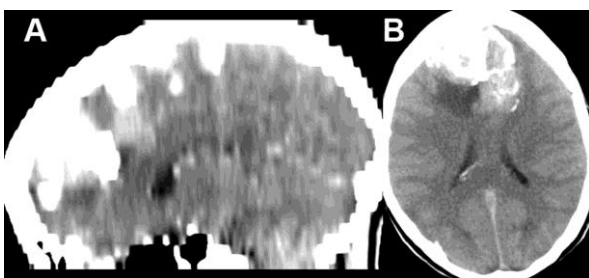


Figura 3. TC de cráneo contrastada con cortes axiales y sagitales, donde se advierten la presencia de múltiples imágenes con densidades mixtas frontales y parietales.

Se decide operar en dos tiempos quirúrgicos, reseccándose un total de 9 lesiones independientes, cuyo resultado histológico fueron de Meningioma Meningotelomatoso (Benigno, según clasificación de la Federación Mundial de la Salud: WHO).

Cómo secuela de la segunda intervención se presentó una hemiparesia izquierda, así como convulsiones tónico clónicas focales de ese

hemicuerpo. En estudio evolutivo realizado en julio del 2009, se localiza la presencia de nuevas lesiones en sitios cercanos a las intervenciones quirúrgicas anteriores, pero también en otros alejados de los primeros.

Es llevada al salón y mediante la apertura de las 2 craneotomías anteriores y una tercera ahora se resecan 7 lesiones con iguales características histológicas. No se abordan en ese tiempo dos lesiones alejadas, al ser necesario otros tipos de craneotomías.

Fue interconsultada con la especialidad de Oncología, no siendo candidata por parte de ellos para recibir radioterapia. Se le realiza estudio inmunohistoquímico donde se aprecian altos niveles (++++), del EGF-R y se decide comenzar tratamiento con nimotuzumab en las dosis ya descritas por dos años. En estudios de imágenes al año de comenzar el tratamiento no ha existido crecimiento tumoral ni aparecido nuevas lesiones (**Figura 4**). No se han constatado reacciones adversas, tóxicas, ni alérgicas durante el tiempo de tratamiento (20 meses).

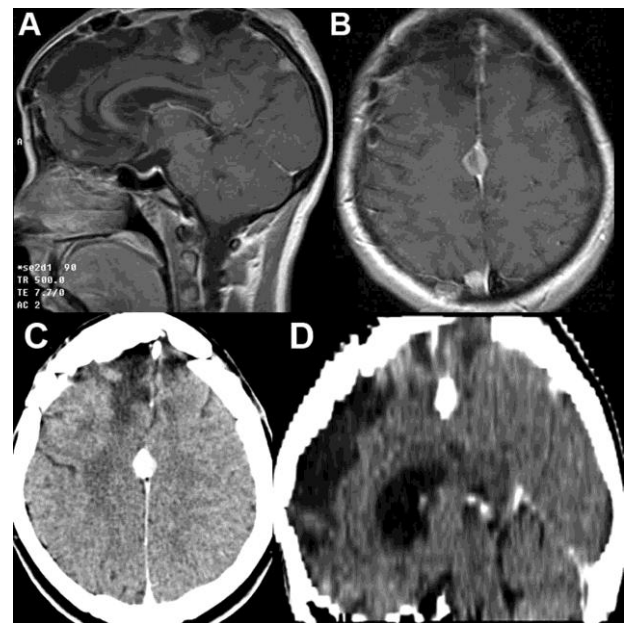


Figura 4. A y B, IRM después de haber reseccado un total de 16 lesiones (octubre del 2010), donde sólo se revela la presencia de dos pequeñas lesiones. C y D: TC de cráneo contrastada al año de realizar tratamiento con Nimotuzumab (noviembre del 2010), donde se aprecia que no ha existido crecimiento en el año de tratamiento.

Caso 3

Paciente masculino de 44 años de edad. En él año 2000 comienza a presentar dificultades para movilizar el miembro superior izquierdo, por lo cual acude a consulta.

Es estudiado y se detecta una lesión con aspecto de meningioma, siendo intervenido

quirúrgicamente. Recidiva del tumor en el 2004 y 2005, operándose en ambas ocasiones, en el Hospital "Calixto García". Como secuela de la segunda operación presenta una hemiparesia a predominio braqueal que mejoró, pasando a ser ligera con tratamiento rehabilitador en el Centro de Restauración Neurológica (CIREN). Recidiva en el 2006 y vuelve a ser intervenido pero esta vez en este último centro.

El resultado histológico fue Meningioma Fibroso (Benigno, según clasificación de la Federación Mundial de la Salud: WHO). Acude a nuestro centro en mayo del 2009, por presentar múltiples lesiones no existentes en estudios anteriores (Figura 5), que le han provocado agudización de las crisis convulsivas e intensificación de la hemiparesia.

Es llevado al salón en dos tiempos, en los cuales se pudo resear totalmente la lesión frontal derecha de

la convexidad (Simpson grado 1), no ocurriendo lo mismo con la adherida al seno. Esta crecía dentro de su pared lateral y se extendía hacia el otro hemisferio, presentándose un copioso sangramiento de difícil control, por lo cual sólo fue posible una resección parcial de esta lesión (Simpson grado 3).

Fue interconsultado con la especialidad de Oncología, no siendo candidato por parte de ellos para recibir radioterapia. Se le realiza estudio inmunohistoquímico donde se aprecian altos niveles (++++), del EGF-R y se decide comenzar tratamiento con nimotuzumab en las dosis ya descritas por dos años.

En estudios de imágenes evolutivos al año de tratamiento no se observa crecimiento tumoral ni nuevas lesiones. Tampoco se han constatado reacciones adversas, tóxicas, ni alérgicas en este

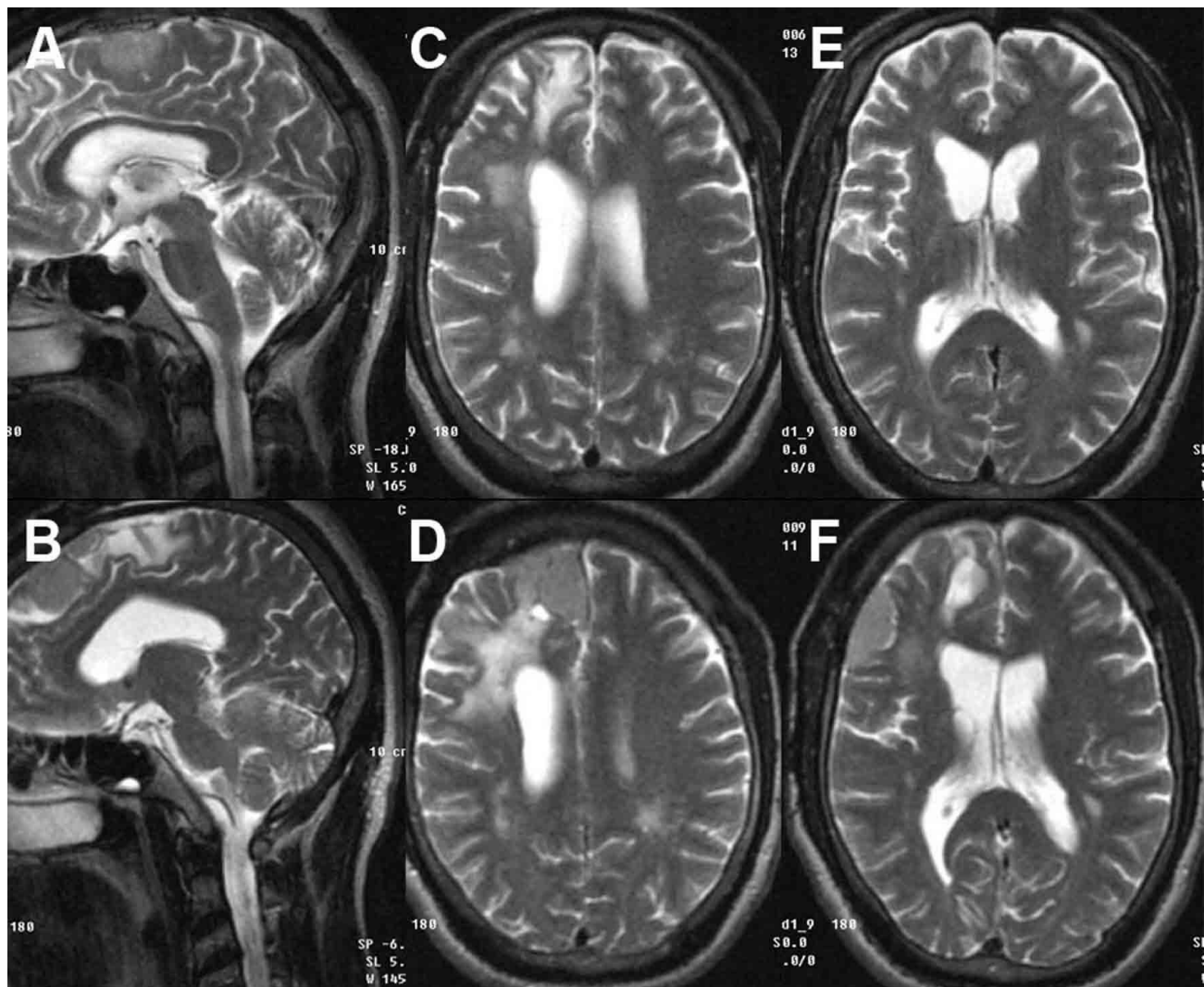


Figura 5. Estudios comparativos de IRM de cráneo con cortes sagitales y axiales, realizadas en junio del 2006 las imágenes superiores, y en mayo del 2009 las inferiores, donde se observa que en los espacios intervenidos anteriormente no existe lesión y si aparecen nuevas lesiones en áreas cercanas y otras alejadas.

periodo (18 meses).

DISCUSIÓN

No existe un tratamiento establecido para los meningiomas recurrentes cuando ha fallado la cirugía y no es posible o no ha respondido la radioterapia. Se han utilizado como alternativas la quimioterapia y otros inhibidores del EGF –R como el *Gefitinib* (NABTC 00 –01) y el *Erlotinib* (NABTC 01 –03), pero con resultados decepcionantes (10-12). En la casuística que analizamos, la cirugía fue incapaz a la larga de solucionar todas las recidivas y en el caso que fue posible la radioterapia, esta no logró controlar la enfermedad.

Solamente se ha publicado un trabajo relacionado con el uso de *AcM murino ior egf/r3* en meningiomas. Se trata de una serie de pacientes que presentan gliomas de alto grado de malignidad tratados con este producto, dentro de los cuales incluyeron también un tumor meníngeo. Este es era un paciente portador de un “meningioma hemangiopericítico” al cual se le administró dosis de 40 mg de nimotuzumab diluidos en 200 ml de solución salina al 0.9 % cada 4 días, en tres sesiones, no lográndose en él la estabilización de la enfermedad a largo plazo (11).

En nuestra casuística, todos los enfermos son tratados de forma prolongada y al año del proceso existió control de la enfermedad. En el paciente que se concluyó la administración del anticuerpo monoclonal, programada y realizada durante un año, se observó una rápida y gran recidiva que no pudo ser resuelta mediante una nueva cirugía a los 6 meses de terminado este. Los otros dos afectados, teniendo en cuenta el resultado anterior, se decidió prolongar la medicación a dos años y hasta el momento se encuentran libre de progresión de la enfermedad.

Consideramos que los resultados de esta pequeña casuística, abren una nueva opción en el tratamiento del meningioma recidivante, cómo también nos presenta una serie de interrogantes cómo son la necesidad o no del uso crónico de este y a que dosis. Para encontrar esas respuestas, se requiere de nuevos y prolongados estudios.

CONCLUSIONES

Preliminary results of nimotuzumab treatment in 3 patients with recurrent meningioma

ABSTRACT

Introduction: Around 20% of all primary tumors of the brain are meningiomas. The recurrence rate of lesions seemingly in a total resection way is frequent, existing few studies that offer what to do after the surgery and the radiotherapy has not been effective.

Case report: They show up the results of the treatment of 3 patients with multiple recurrent meningiomas, operated in several occasions and without control of their illness, in which a high expression in immunohistochemical analysis of epidermal growth factor are present, reason why they decided to treat the patients with the monoclonal antibody nimotuzumab (h-R3) in dose of 200 mg in 250 ml of saline isotonic solution during 30 minutes in vein, once weekly during 4

- El nimotuzumab es una opción de tratamiento para el meningioma recidivante.
- Se sugiere el uso prolongado de este.

Conflictos de intereses

Los autores declaran no tener ningún conflicto de intereses.

REFERENCIAS BIBLIOGRÁFICAS

1. Norden AD, Drappatz J, Wen PY. Advances in meningioma therapy. *Curr Neurol Neurosci Rep.* 2009;9:231–40.
2. Alexioua GA, Gogoub P, Markoulac S, Kyritsis AP. Management of meningiomas. *Review. Clin Neurol Neurosurg.* 2010;112:177–82.
3. Weber DC, Lovblad KO, Rogers L. New pathology classification, imagery techniques and prospective trials for meningiomas: the future looks bright. *Curr Op Neurol.* 2010;23:563–70.
4. Campbell BA, Jhamb A, Maguire JA, Toyota B, Ma R. Meningiomas in 2009: controversies and future challenges. *Am J Clin Oncol.* 2009;32:73–85.
5. Mahmood A, Caccamo DV, Tomecek FJ, Malik GM. Atypical and malignant meningiomas: a clinicopathological review. *Neurosurg.* 1993;33:955–63.
6. Wernicke AG, Dicker AP, Whiton M, Ivanidze J, Hyslop T, Hammond EH, Perry A, et al. Assessment of Epidermal Growth Factor Receptor (EGFR) expression in human meningioma. *Rad Onc.* 2010;5:46–53. Disponible en: <http://www.ro-journal.com/content/5/1/46> [06.09.2010].
7. Wen PY, Yung W, Lamborn KR, Norden AD, Cloughesy TF, Abrey LE, et al. Phase II study of imatinib mesylate (Gleevec®) for recurrent meningiomas (North American Brain Tumor Consortium Study 01–08) *Neuro –Oncology.* 2009;11:1–26.
8. Pérez R, Lage A. Los factores de crecimiento y sus relaciones con la transformación maligna. *Interferon y Biotecnología.* 1986;3:179–209.
9. Cohen S, Carpenter G. Human Epidermal Growth Factor: Isolation and Chemical and Biological properties. *Proc Natl Acad Sci USA.* 1975;72:1317–21.
10. Norden AD, Raizer JJ, Abrey LE, Lamborn KR, Lassman AB, Chang SM, et al. Phase II trials of erlotinib or gefitinib in patients with recurrent meningioma. *J Neurooncol.* 2010;96:211–7.
11. Ramnarayan K, Skaletsky E. Antibody humanization predicted by computer Graphic Analysis. *Am Biotechnol. Lab.* 1995;13:26–8.
12. Mateo C, Moreno E, Amour K, Lombardero J, Harris W, Perez R. Humanization of a mouse monoclonal antibody that blocks the epidermal growth factor receptor: recovery of antagonistic activity. *Immunotechnology.* 1997;3:71–81.
13. Crombet T, Torres O, Rodríguez V, Menéndez A, Stevenson A, Ramos M, et al. Phase I Clinical Evaluation of a Neutralizing Monoclonal Antibody Against Epidermal Growth Factor Receptor in Advanced Brain Tumor Patients: Preliminary Study. *Hybridoma.* 2001;20:131–8.

weeks and continuing later on every 21 days for the period of one year. Adverse, toxic, and allergic reaction wasn't reported during the study interval. The 12 months progression free survival of illness was of 100%. A patient presented a quick and great relapse that couldn't be resolved by surgery, after 6 months of ceasing the medication, dying in the later months.

Conclusions: Nimotuzumab is a treatment option for recurrent meningioma. The prolonged use of this is suggested.

Key words. Meningioma. Nimotuzumab. Radiotherapy. Recurrence. Surgery.

Recibido: 13.08.2011. **Aceptado:** 13.09.2011.

Cómo citar este artículo: Felipe Morán A, Casacó Parada A, Prince López J, Cañizares Marrero C, Pérez La O P, Morales Pérez I, Quintanal Cordero N. Resultado preliminar del tratamiento con nimotuzumab en 3 pacientes con meningiomas recurrentes. Rev Cubana Neurol Neurocir. [Internet] 2011 [citado día, mes y año];1(1):37–43. Disponible en: <http://www.revneuro.sld.cu>

© 2011 Sociedad Cubana de Neurología y Neurocirugía – Revista Cubana de Neurología y Neurocirugía

www.sld.cu/sitios/neurocuba – www.revneuro.sld.cu

ISSN 2225-4676

Director: Dr.C. A. Felipe Morán – **Editor:** Dr. P. L. Rodríguez García