

Síndrome de apnea del sueño asociado a miopatía estructural congénita

Rayza Castillo Oviedo¹, Odalis Alfonso Delis¹, Ditzia Viera Álvarez², Ramiro Jorge García García³, Liane Aguilar Fabr e⁴

¹Especialista de I grado en Pediatr a. Profesor Asistente. Servicio de Pediatr a. Hospital Pedi trico Juan Manuel M rquez. La Habana, Cuba
²Especialista de I grado en Otorrinolaringolog a. Profesor Asistente. Servicio de Otorrinolaringolog a. Hospital Pedi trico Juan Manuel M rquez. La Habana, Cuba

³Doctor en ciencias m dicas. Especialista de I grado en Neurolog a y II grado en Pediatr a. Profesor Titular. Servicio de Neuropediatr a. Hospital Pedi trico Juan Manuel M rquez. La Habana, Cuba

⁴Especialista de II grado en Fisiolog a. Profesor Asistente. Servicio de Neurofisiolog a. Hospital Pedi trico Juan Manuel M rquez. La Habana, Cuba

RESUMEN

Introducci n: No existen dudas de que los trastornos del sue o repercuten de manera negativa en aquellos que los padecen. Entre los m s estudiados se encuentran los s ndromes de apnea del sue o y por tanto su consecuencia en las personas afectadas es bien conocida. Algunas enfermedades que pueden originar problemas respiratorios durante el sue o pertenecen a aquellas que afectan el sistema neuromuscular y dentro de este grupo est n las miopat as. Sin embargo, no tienen una prevalencia alta en la poblaci n y entre ellas las formas cong nitas son consideradas incluso enfermedades raras.

Caso cl nico: Se describen las principales manifestaciones cl nicas, los resultados de los ex menes complementarios fundamentales y la evoluci n cl nica de un paciente de dos a os en que se diagnostic  el s ndrome de apnea del sue o asociado a una polimiopat a estructural cong nita.

Conclusiones: Debe considerarse siempre la posibilidad de la asociaci n de enfermedades neuromusculares, especialmente de las miopat as cong nitas en pacientes con s ndrome de apnea del sue o, independientemente de las dificultades reales para su diagn stico espec fico y su poca frecuencia de presentaci n. Adem s, son llamativas las dificultades que pueden ocurrir en su diagn stico definitivo, sobre todo en pa ses en v as de desarrollo.

Palabras clave. Enfermedades neuromusculares. Miopat a cong nita. Neuropediatr a. S ndrome de la apnea del sue o.

INTRODUCCI N

El sue o es un proceso fisiol gico fundamental en todos los mam feros y est  bien precisado que ante los trastornos del mismo, el individuo presenta con frecuencia manifestaciones negativas (1). Los ni os con hipoventilaci n e hipoxia durante el sue o, originadas o asociadas con enfermedades neuromusculares, tienen un riesgo elevado de presentar complicaciones que incluso pueden poner en peligro su vida (2).

Las manifestaciones de hipoventilaci n e hipoxia pueden presentar repercusi n en presencia de s ndrome de apnea/hipopnea obstructiva del sue o (SAHOS) sobre todo cuando el paciente padece de una enfermedad neuromuscular. Esto se explica

porque en ocasiones dichos ni os tienen adem s, una disminuci n de la respuesta de los mecanismos fisiol gicos mec nicos y qu micos del centro respiratorio (2).

Entre las enfermedades neuromusculares se encuentra el grupo de las miopat as cong nitas, que a su vez incluye un conjunto de trastornos cl nicos y gen ticos heterog neos. Se consideran enfermedades muy raras y sobre ellas se han realizado pocos estudios epidemiol gicos, los que refieren prevalencias desde 1:28 600 y de 1: 135 000, incluyendo a adultos y ni os (3); de 0,06/1 000 nacidos vivos (4) y 3,5–5/100 000 en poblaciones pedi tricas (5).

En los  ltimos a os se ha podido comprobar que el SAHOS es una entidad frecuente entre los ni os y produce una morbilidad significativa. Se define por la aparici n de una obstrucci n en la v a a rea superior durante el sue o, que dificulta la respiraci n provocando una alteraci n en la

Correspondencia: Dra. Rayza Castillo Oviedo. Hospital Pedi trico Juan Manuel M rquez. La Habana, Cuba. Correo electr nico: rayza.castillo@infomed.sld.cu

ventilación (con hipoxemia y/o hipercapnia) y a veces afecta la estructura normal del sueño (6).

Se estima que la prevalencia del SAHOS en la infancia está entre el 0,7 % y el 3 %. Puede aparecer a cualquier edad aunque el pico de máxima incidencia está entre 3 y los 5 años, coincidiendo con el momento en que la relación tamaño del tejido adenoideo/ tamaño de la faringe es más desfavorable (6,7).

Dado que las pruebas para diagnóstico son costosas, difíciles de realizar y no siempre disponibles debido a la escasa dotación de laboratorios de sueño pediátricos, se han sugerido otros métodos, como las técnicas de barrido para el estudio del SAHOS. Entre estos otros métodos se incluyen también la poligrafía cardiorrespiratoria (sin variables neurofisiológicas), la monitorización audiovisual del sueño, el registro sonoro del mismo y la oximetría nocturna. Un registro de sueño mediante una cámara de vídeo junto con una pulsioximetría en el domicilio del paciente puede constituir una buena prueba de cribado para el estudio del SAHOS infantil (8).

Para precisar la causa en los pacientes en que las miopatías congénitas son la primera posibilidad de su origen, es necesario disponer de estudios de microscopia electrónica, coloraciones especiales, opciones de estudios moleculares, resonancia magnética de músculo, e incluso de detección de genes afectados, locus y las proteínas anormales (9).

CASO CLINICO

Paciente masculino, de dos años de edad, con desnutrición proteico-calórica y antecedentes de infecciones respiratorias a repetición y reflujo gastroesofágico. Durante uno de los ingresos por manifestaciones de dificultad respiratoria, se constata que durante el sueño el niño presentaba ronquido fuerte y retracción esternal, por lo que se le realizó oximetría de pulso y se comprobó desaturación importante (77 %). Se planteó por primera ocasión el diagnóstico de SAHOS a los 12 meses de edad.

Debido a presentar vegetaciones adenoideas, se decidió realizar adenoidectomía. Con el proceder se logra discreta mejoría de los trastornos respiratorios durante el sueño.

A los dos meses del tratamiento quirúrgico la madre le notó aumento de volumen de cara, manos y pies; intranquilidad y manifestaciones respiratorias, con

intolerancia al decúbito; decaído y quejumbroso; edemas generalizados blandos. Al examen físico se constata: polipnea ligera; tiraje subcostal; murmullo vesicular disminuido en ambas bases pulmonares; estertores crepitantes bibasales y frecuencia cardíaca de 120 latidos por minuto; hepatomegalia de ± 4 cm, que impresionaba congestiva, con reflujo hepatoyugular. En radiografía de tórax se constató cardiomegalia (Figura 1).

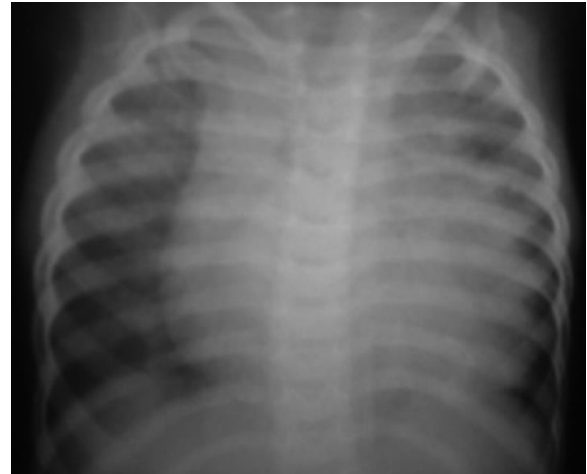

Figura 1. Cardiomegalia en las imágenes de radiografía de tórax del paciente.

Ingresa entonces en la Unidad de Cuidados Intensivos Pediátricos (UCIP) por sospecha de insuficiencia cardíaca derecha (ICC), considerándose la posibilidad de que fuera secundaria a hipertensión pulmonar.

En el ecocardiograma se comprobó aumento de cavidades derechas con ventrículo derecho que duplicaba el tamaño del izquierdo, con desplazamiento del tabique interventricular hacia el ventrículo izquierdo, impresionando movimiento paradójico del mismo.

A las 24 horas del ingreso hace parada cardiorrespiratoria que se revirtió con reanimación. Además de la ICC, se plantea como problema una bronconeumonía bacteriana.

Durante su evolución en la UCIP se decidió, realizar traqueostomía para garantizar la vía aérea permeable. En la exploración otorrinolaringológica no se constataron elementos obstructivos de la vía aérea superior, no había restos adenoideos y las amígdalas palatinas eran pequeñas.

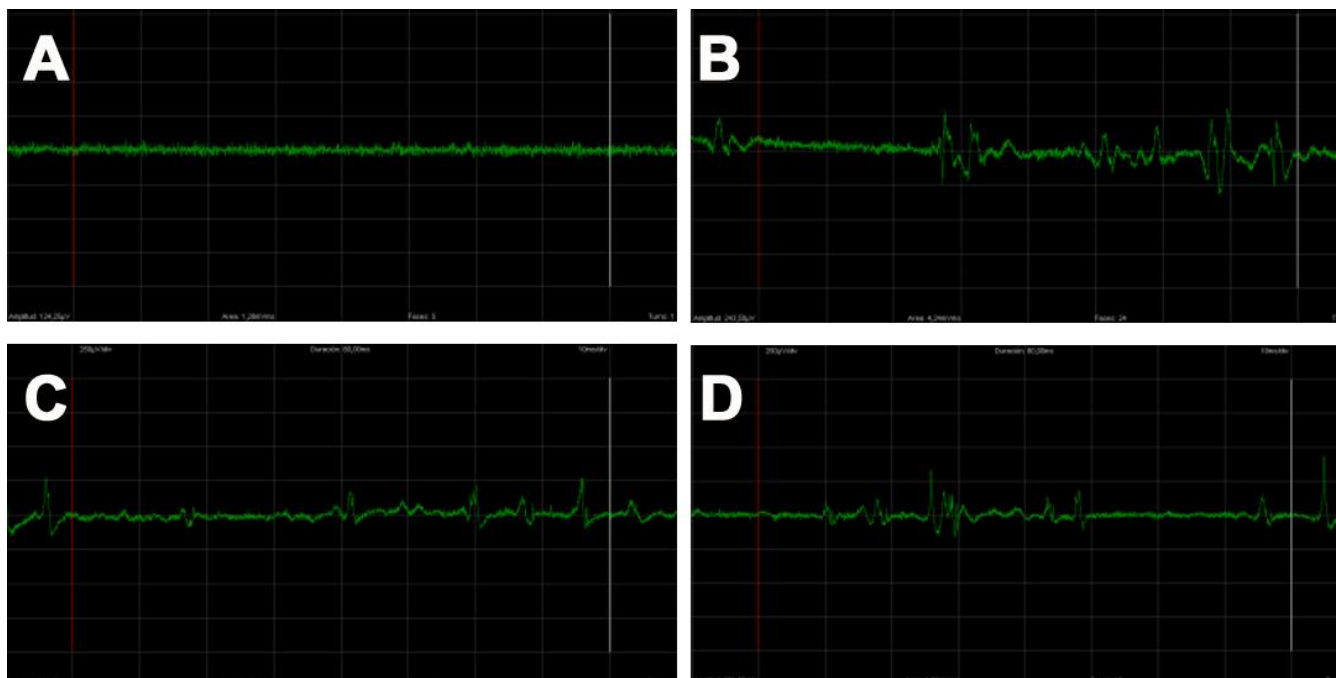


Figura 2. Estudio electromiográfico de los músculos recto anterior derecho (A), músculo deltoides izquierdo (B) y músculo gemelo medial derecho (C y D). No se observan signos de denervación durante el reposo, a la contracción ligera los potenciales de unidad motora tiene amplitud promedio que no sobrepasa los 500 μ V en todos los músculos explorados, con melladuras y duración dentro de límites normales.

Considerando que después de la adenoidectomía tuvo este cuadro severo de ICC con hipertensión pulmonar, y mantenía episodios de apnea durante el sueño (mejorados a partir de la traqueostomía) se profundizó en el estudio de las causas probables del SAHOS. A la edad de dos años se le realizó estudio de Creatina fosfocinasa con valores de 183 UI y estudio de electromiografía, el que mostró un patrón miopático. **(Figura 2).**

Clínicamente el paciente presentaba disminución de la fuerza y el trefismo muscular, con predominio en la región proximal de las extremidades y los reflejos musculares muy disminuidos, aunque presentes. No se asociaban trastornos de la sensibilidad y no se encontró respuesta cutáneo plantar con extensión del pulgar. En el examen se encontraron algunos rasgos dismórficos menores **(Figura 3).**

Por lo anterior y los resultados de los estudios, se planteó el diagnóstico de polimiopatía y se realizó la biopsia con microscopía electrónica.

En la biopsia de músculo con microscopía electrónica se observaron fibras musculares discontinuas y mitocondrias interfiriendo la continuidad de las sarcómeras. Se detectó gran cantidad de sarcómeras con pérdida de sus componentes ultraestructurales como la distancia entre dos líneas Z que define a las sarcómeras. Por todo lo anterior se concluyó como una miopatía estructural congénita.

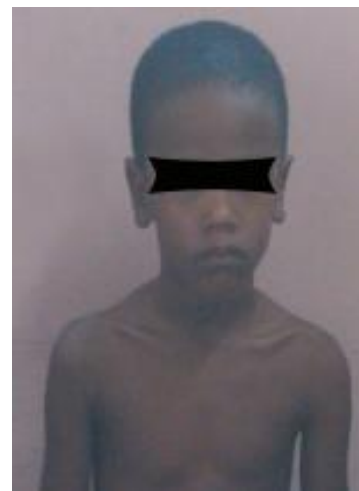

Figura 3. Foto del paciente. Obsérvese la barbilla pequeña y triangular, retrognatia, facies larga y estrecha.

DISCUSION

El SAHOS es un síndrome comórbido de diferentes trastornos crónicos en la infancia, algunos de ellos muy frecuentes y presenta un amplio espectro de alteraciones de la respiración durante el sueño, que se caracteriza por ronquido y aumento del esfuerzo respiratorio, que en dependencia de la severidad de la obstrucción de la vía aérea puede ser la causa de ronquido solamente, o hipoventilación por obstrucción e incluso apnea obstructiva del sueño (10).

La Sociedad Torácica Americana ha definido la apnea obstructiva del sueño como un trastorno de la respiración durante el sueño, caracterizado por obstrucción completa de la vía aérea superior, parcial o intermitente (hipopnea o apnea obstructiva) que afecta la ventilación normal y el patrón de sueño (11).

La hipoxia, cuya tolerancia vendrá mediada por la reserva de oxígeno (volumen residual pulmonar) puede no activar los mecanismos de respuesta metabólicos durante la ventilación conductual, y ocasionar una apnea central que pudiera ir seguida de otra obstructiva (12), si concuerdan las causas de hipotonía de la musculatura y colapso de la faringe.

El diagnóstico de sospecha de los trastornos respiratorios del sueño (TRS) se debería iniciar desde los primeros controles de salud incluidos en el programa del niño sano. Así, la Academia Americana de Pediatría recomienda que en los controles de salud se investigue el sueño en todos los niños. Si el niño presenta ronquido y síntomas o hallazgos clínicos sugestivos de SAHS, se iniciará la escalada diagnóstica específica de Trastornos respiratorios durante el sueño (TRS).

Desde hace dos décadas existe un interés creciente por los TRS en la edad pediátrica, justificado por las graves consecuencias que pueden provocar en diferentes sistemas: *cor pulmonale*, retraso del crecimiento, alteración de la arquitectura del sueño, entre otros.

Existen factores anatómicos y funcionales que favorecen la obstrucción de la vía aérea superior. Dentro de los primeros encontramos la hipertrofia adenoamigdal, la micrognatia o retrognatia, la macroglosia, la obesidad, y la laringomalacia los cuales provocan una disminución del espacio faríngeo aumentando la resistencia de la vía respiratoria. La afectación funcional puede estar relacionada con hipotonía muscular, malformación de Arnold-Chiari tipo I, parálisis cerebral. Muchos autores hacen referencia a la importancia de la combinación de factores estructurales y neuromusculares (12).

En el paciente que se presenta, se encontraron trastornos a nivel de orofaringe, también algunas alteraciones del macizo facial y se comprobó la existencia de un trastorno neuromuscular, en específico una miopatía estructural congénita.

Según la información obtenida de la revisión, podríamos concluir afirmando que el SAHOS constituye un problema para la salud pública

infantil. Tiene una prevalencia elevada, se comporta como un trastorno común de diferentes procesos crónicos, su existencia empeora el curso de diferentes entidades a las que se asocia, influye de forma clara en la calidad de vida del niño y también en la de sus cuidadores en el caso de los niños con discapacidad.

Es por todo ello que debe pensarse en este síndrome e intentar su identificación desde edades tempranas de la vida sin olvidar que su diagnóstico y tratamiento es claramente multidisciplinar y que una miopatía estructural congénita –aunque muy poco frecuente– puede ser una de sus causas y es de difícil diagnóstico por lo costoso y la poca disponibilidad de las investigaciones complementarias para el diagnóstico específico en nuestro medio.

Conflictos de intereses

Los autores declaran no tener ningún conflicto de intereses.

REFERENCIAS BIBLIOGRÁFICAS

1. Primhak R, R Kingshott. Sleep physiology and sleep-disordered breathing: the essentials. *Arch Dis Child*. 2012;97:54–8.
2. Alves Rosana SC, Resende MB, Skomro RP, Souza FJ, Reed UC. Sleep and neuromuscular disorders in children. *Sleep Medicine Reviews*. 2009;13:133–48.
3. Amburgey K, McNamara N, Bennett LR, McCormick ME, Acsadi G, Dowling JJ. Prevalence of Congenital Myopathies in a Representative Pediatric United States Population. *Ann Neurol*. 2011; 70:662–5.
4. North KN, Laing NG, Wallgren-Pettersson C. Nema-line Myopathy: current concepts. *J Med Genet*. 1997;34:705–13.
5. Jungbluth H. Multi-minicore disease. *Orphanet J Rare Dis*. 2007;2:1–11
6. Li AM, Au CT, Ng SK, Abdullah VJ, Ho C, Fok T. Natural history and predictors for progression of mild childhood obstructive sleep apnoea. *Thorax*. 2010;65:27–31.
7. Rosen CL. Síndrome de apnea obstructiva durante el sueño en niños: controversias en diagnóstico y tratamiento. *Clin Pediatr North Am*. 2004;51 (1):145–57.
8. de Miguel J, Villa JR, Blanco J, Neira MA, Vecchi AA. Utilidad de la pulsioximetría para detectar el síndrome de apnea obstructiva del sueño. *Acta Pediatr Esp*. 1998;56:557–62.
9. Sharma MC, JD, Sarkar C, Goebel HH. Congenital myopathies: a comprehensive update of recent advancements. *Acta Neurol Scand*. 2009;119:281–92.
10. Kaditis A, Kheirandish-Gozal L, Gozal D. Algorithm for the diagnosis and treatment of pediatric OSA: A proposal of two pediatric sleep centers. *Sleep Medicine*. 2012;13:217–27.
11. American Thoracic Society. Standards and indications for cardiopulmonary sleep studies in children. *Am J Respir Crit Care Med*. 1996;153:866–78.
12. Katz Eliot S, D'Ambrosio CM. Pathophysiology of Pediatric Obstructive Sleep Apnea. *Proc Am Thorac Soc*. 2008;5:253–62.

Sleep apnea syndrome associated to congenital structural myopathy

ABSTRACT

Introduction: Without doubts, the sleep disorders are source of negative manifestations in the affected persons and among the sleep disorders the more studied are the sleep apnea syndromes and therefore their repercussion in affected people is enough known. Among the diseases that may be causes of respiratory problems during sleep are those that affect the neuromuscular system and one of the diagnostic possibilities is the group of myopathies. In these diseases, the breathing disorders during sleep are frequent; however, these diseases don't have high prevalence in the population. The congenital myopathies are considered as rare diseases.

Clinical case: Here are described the clinical manifestations, the results of the tests and the clinical evolution of a child with only two years, which was diagnosed a sleep apnea syndrome associated to congenital structural polymyopathy.

Conclusions: Always should be considered the possibility of association of neuromuscular disorders and especially congenital myopathies, in patients with sleep apnea syndrome, independently of the difficult in make the diagnostic and infrequent presentation. Besides, are remarkable some difficulties in the management and definitive diagnostic in cases with congenital myopathies, principally in development countries.

Key words. Congenital myopathy. Sleep apnea syndromes. Neuromuscular diseases. Neuropediatric.

Recibido: 8.02.2013. **Aceptado:** 5.03.2013.

Cómo citar este artículo (Estilo NLM): Castillo Oviedo R, Alfonso Delis O, Viera Álvarez D, García García RJ, Aguilar Fabrè L. Síndrome de apnea del sueño asociado a miopatía estructural congénita. Rev Cubana Neurol Neurocir. [Internet] 2014 [citado día, mes y año];4(1):57–61. Disponible en: <http://www.revneuro.sld.cu>

© 2014 Sociedad Cubana de Neurología y Neurocirugía – Revista Cubana de Neurología y Neurocirugía

www.sld.cu/sitios/neurocuba – www.revneuro.sld.cu

ISSN 2225–4676

Editores: Dr. P. L. Rodríguez García y Dr.C. R. J. García García