

## Discectomía cervical microquirúrgica asistida por endoscopia: presentación de dos casos

Ángel Jesús Lacerda Gallardo<sup>1</sup>, Sandro Pérez Leal<sup>2</sup>, Julio Cesar Martín Pardo<sup>3</sup>, Raisa Montero Álvarez<sup>4</sup>, Daiyan Martín Chaviano<sup>5</sup>, Johanna Quintana Záez<sup>5</sup>

<sup>1</sup>Doctor en Ciencias Médicas. Especialista de II Grado en Neurocirugía. Profesor auxiliar. Investigador auxiliar. Diplomado en cuidados intensivos del adulto. Secretario de la sección de traumatismo craneoencefálico de la Sociedad Cubana de Neurología y Neurocirugía. Servicio de Neurocirugía. Hospital General Docente "Roberto Rodríguez", Morón. Ciego de Ávila, Cuba

<sup>2</sup>Especialista de I Grado en Neurocirugía. Profesor asistente. Jefe del Servicio de Neurocirugía. Hospital General Docente "Roberto Rodríguez", Morón. Ciego de Ávila, Cuba

<sup>3</sup>Especialista de I Grado en Neurocirugía. Profesor instructor. Servicio de Neurocirugía. Hospital General Docente "Roberto Rodríguez", Morón. Ciego de Ávila, Cuba

<sup>4</sup>Máster en ciencias. Especialista de II grado en Anestesiología y Reanimación. Profesor asistente. Servicio de Neurocirugía. Hospital General Docente "Roberto Rodríguez", Morón. Ciego de Ávila, Cuba

<sup>5</sup>Especialista de I grado en Medicina General Integral. Residente de neurocirugía. Servicio de Neurocirugía. Hospital General Docente "Roberto Rodríguez", Morón. Ciego de Ávila, Cuba

### RESUMEN

**Introducción:** La microdiscectomía endoscópica ha sido ampliamente aceptada desde su introducción en la década de los años 90 del siglo XX en la cirugía de la región lumbar. Sin embargo, no se ha extendido de igual manera al tratamiento de la enfermedad discal cervical. El presente artículo es el informe de nuestros primeros dos casos intervenidos por el diagnóstico de hernia discal cervical en los que se realizó la microdiscectomía video asistida.

**Casos clínicos:** Se describe primero una paciente femenina, blanca de 36 años de edad con diagnóstico de radiculopatía bilateral C6 secundaria a hernia discal medial del espacio C5–C6. El segundo caso descrito es un paciente masculino, blanco, de 45 años de edad, con braquialgia derecha difusa debida a hernia discal medial en el espacio C5–C6 y otra hernia medio lateral derecho en el espacio C6–C7. Ambos casos fueron tratados con el método de la microdiscectomía guiada por endoscopia.

**Conclusiones:** La técnica descrita puede resultar un método alternativo útil en aquellos pacientes que reúnan los requisitos para su indicación, en los centros con los recursos técnicos señalados y con el entrenamiento necesario para realizar el procedimiento.

**Palabras clave.** Endoscopia. Hernia discal cervical. Microdiscectomía. Neurocirugía. Radiculopatía.

### INTRODUCCIÓN

La introducción del corredor quirúrgico antero-medial en el cuello para el tratamiento de la discopatía cervical y su rápida aceptación en todo el mundo, no solo ha excedido los límites respecto a sus beneficios anatómicos iniciales en relación con la vía posterior de acceso al raquis cervical, sino que ha permitido su mejoramiento y la incorporación de nuevas técnicas, entre ellas la microcirugía y la cirugía mínimamente invasiva o endoscópica (1). El empleo de estos procedimientos en la cirugía espinal, utilizando el endoscopio como instrumento primario de trabajo (cirugía

endoscópica coaxial percutánea) o como instrumento accesorio (cirugía endoscópica no coaxial o video asistida), han ganado un espacio sobre todo en la última década y ha permitido contar con una opción más en el manejo de estos pacientes (2–4). El presente representa el informe de nuestros primeros dos casos intervenidos por el diagnóstico de hernia discal cervical en los que se realizó la microdiscectomía video asistida.

### CASOS CLINICOS

#### Caso 1

Paciente femenina, blanca de 36 años de edad, maestra de profesión que no mostraba otros antecedentes patológicos personales. Llevaba seis años padeciendo de dolores de tipo radicular en ambos miembros superiores con distribución al territorio de C6, por lo que había llevado tratamiento médico con anti-inflamatorios no esteroideos

**Correspondencia:** Dr. C. Ángel J. Lacerda Gallardo. Servicio de Neurocirugía. Hospital General Docente "Roberto Rodríguez", Morón, Ciego de Ávila, Cuba. Correo electrónico: [ajlacerda@hgm.cav.sld.cu](mailto:ajlacerda@hgm.cav.sld.cu)

(AINE), y de medicina física y rehabilitación sin conseguir mejoría.

Al examen físico encontramos reducción de la fuerza muscular en ambos miembros superiores de tres puntos en la escala de ASIA, así como hiporreflexia muscular estilorradiar bilateral.

En las radiografías simples de columna cervical se apreciaron cambios degenerativos incipientes del espacio C5–C6, reducción de la altura intervertebral sin formación de osteofitos anteriores o posteriores.

En la imagen de resonancia magnética (IRM) cervical se encontró un núcleo hiperintenso medial en el mismo espacio, el que comprimía el saco dural y producía una estenosis relativa del canal espinal.

## Caso 2

Paciente masculino, blanco de 45 años de edad y antecedentes personales de salud, de profesión liniero de la empresa eléctrica. Hacía aproximadamente dos años se quejaba de dolores difusos en el miembro superior derecho que no habían aliviado con los AINE, ni con fisioterapia por lo que fue remitido a la consulta de neurocirugía. Al examen físico se detecta disminución de la fuerza muscular distal en el miembro afectado de 2 puntos de la escala de ASIA, sin atrofia muscular asociada y una hiporreflexia muscular predominantemente del reflejo tricipital derecho.

En las radiografías simples de columna cervical se apreciaron cambios degenerativos en los espacios C5–C6 y C6–C7, con formación de pequeños osteofitos posteriores en ambos espacios.

En la IRM se observó un núcleo hiperintenso medial en el espacio C5–C6 y medio lateral derecho en el espacio C6–C7. No se apreciaron osteofitos en este examen.

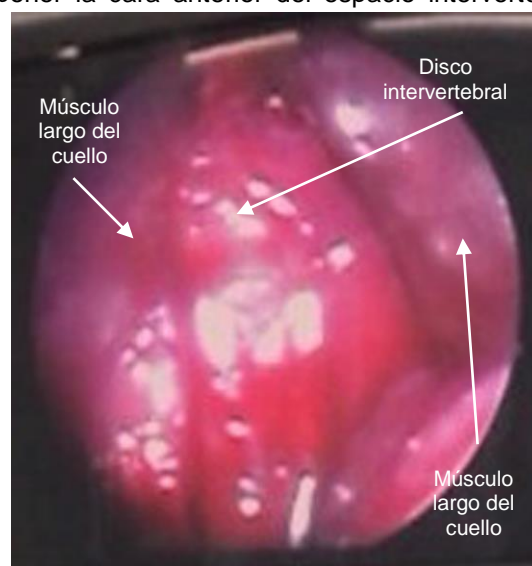
## Método neuroquirúrgico

El procedimiento se realizó bajo anestesia general. Los pacientes se colocaron en posición supina con rodillos de goma debajo de los hombros para provocar una hiperextensión deliberada y controlada por el facultativo en el segmento cervical. Luego se realizaron las medidas de limpieza de la zona quirúrgica para colocar los paños de campo.

La incisión de la piel se planificó por la región antero-medial del cuello en sentido transversal con un diámetro de 20 mm hacia la izquierda, a diferencia de las incisiones convencionales que se extienden 40–50 mm. La fase inicial de la cirugía se realizó con gafas lupa o microscopio quirúrgico, para garantizar la adecuada disección roma de las

fascias superficial, media y profunda del cuello, en un corredor extraordinariamente estrecho. Una vez alcanzada la cara anterior de la columna cervical, se localizan los músculos largos del cuello, los cuales son disecados cuidadosamente y separados de la cara anterior de los cuerpos vertebrales. Luego se colocaron pequeños retractores manuales en ambos laterales sobre finas láminas de algodón prensado que protegían y separaban el músculo largo del cuello, el esternocleidomastoideo y la arteria carótida interna izquierdos hacia afuera y el músculo largo del cuello derecho y la tráquea junto al esófago hacia la línea media, creando de esta manera un campo quirúrgico en cuyo fondo se pudo apreciar perfectamente el espacio intervertebral con el anillo fibroso y el ligamento vertebral común anterior, así como los cuerpos vertebrales involucrados. En este momento se sustituyó el instrumento de magnificación microquirúrgica por el endoscopio (un cistoscopio rígido de 4 mm de grosor, portador de un lente dispuesto a 0 grados, el que se acopló a una torre de cirugía video asistida de la firma *Karl Storz*). El endoscopio se introdujo en el campo quirúrgico para identificar las estructuras en la fascia cervical profunda (**Figura 1**), se colocó un trocar de punción lumbar en el espacio intervertebral sospechoso y se tomó una radiografía simple de control en vista lateral para identificar el espacio afectado.

La discectomía se inicia con un corte del bisturí en el ligamento vertebral común anterior y en el anillo fibroso, la porción medial de ambos músculos largos del cuello representan los límites laterales de la resección anular, los cuales son retraídos lateralmente luego de su micro desinserción para exponer la cara anterior del espacio intervertebral



**Figura 1.** Vista endoscópica de la fascia cervical profunda y algunas de las estructuras anatómicas localizadas a este nivel.

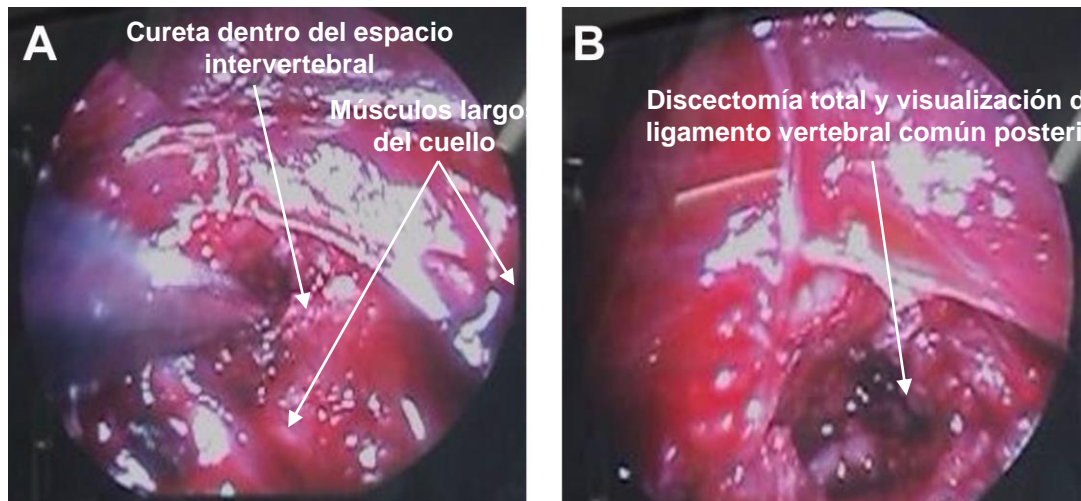


Figura 2. Vista endoscópica del espacio intervertebral y el ligamento vertebral común posterior una vez realizada la discectomía total.

afectado. Después se procede a la excéresis total del núcleo pulposo, con instrumental microquirúrgico. En este momento se insinúa el endoscopio al plano óseo anterior del raquis cervical, lo que permite apreciar con máxima nitidez el interior del espacio intervertebral y el ligamento vertebral común posterior (Figura 2).

En los casos en que se realizó fusión intervertebral, el disco artificial de metilmetacrilato fue pre modelado manualmente en el pre operatorio y sus diámetros muestran una altura que varía entre 2 y 4 mm, un ancho que fluctúa entre 1–1,5 cm y un largo entre 0,5 y 1 cm. La forma definitiva es un cuadrado, que se obtiene con el uso de gubias y de un *drill* de alta velocidad, en el que se observan ambas superficies ranuradas en forma cuadriculada con una perforación en el centro (Figura 3).

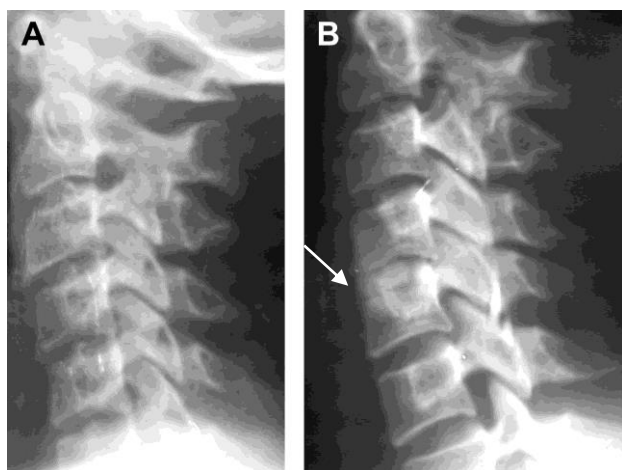


Figura 3. Disco artificial de metilmetacrilato confeccionado por nuestro equipo de trabajo. A) Radiografía simple de columna cervical en vista lateral pre operatorio. B) Vista lateral post operatorio con el injerto colocado en el espacio intervertebral afectado.

El disco de metilmetacrilato es introducido en el interespacio afectado con ayuda de tracción cervical que facilita su apertura y luego es impactado garantizando que el extremo anterior quede 2 mm por debajo del nivel de la cara anterior de la columna vertebral. Una vez lograda la hemostasia, se retira el endoscopio y la sutura de la piel se realiza con puntos intradérmicos.

No se presentaron complicaciones. El seguimiento fue mensual durante seis meses y luego cada tres meses hasta completar el año, se les indicó inmovilización cervical durante ocho semanas o hasta que se comprobó la existencia de fusión espinal en los rayos X. Ambos casos se encuentran de alta por la especialidad y están reincorporados a sus actividades habituales.

## DISCUSION

La microdiscectomía endoscópica ha sido ampliamente aceptada desde su introducción en la década de los años 90 del siglo XX en la cirugía de la región lumbar. Sin embargo, aunque numerosos informes han demostrado su eficacia (5), esta no se ha extendido de igual manera al manejo de la enfermedad discal cervical.

Como en la mayoría de los temas en la medicina moderna, el uso de la cirugía mínimamente invasiva y en especial el uso de las técnicas endoscópicas, es controversial y no está libre de complicaciones (6). Sin embargo, como un método alternativo de manejo quirúrgico de la enfermedad discal cervical se le han señalado algunas ventajas en relación con los procedimientos convencionales entre las que se encuentran: 1) El menor tamaño de la incisión quirúrgica, 2) Un mejor resultado desde el punto de vista cosmético, 3) Reducción del riesgo de lesión a estructuras adyacentes por su menor exposición y protección con los retractores, e

incluso con la propia vaina del endoscopio, 4) Mejor definición de las estructuras anatómicas al tener una fuente de luz que incide directamente sobre el campo quirúrgico y encontrarse dentro de este, y 5) Facilita una magnificación tridimensional que permite apreciar las estructuras situadas posteriormente en el área quirúrgica (ligamento vertebral común posterior, osteofitos posteriores, etc.) (7–10).

Las principales limitaciones que presenta la técnica endoscópica coaxial en el tratamiento de la columna cervical son: 1) La necesidad de una curva de aprendizaje en ocasiones prolongada, 2) Debe ser realizada por cirujanos experimentados, 3) El campo quirúrgico es extremadamente limitado por lo que es recomendable su indicación para discectomías de uno o dos espacios contiguos, preferentemente de los espacios C4–C5 y C5–C6, 4) Los espacios por encima de C4–C5 muestran el inconveniente de que la introducción del endoscopio puede verse entorpecida por el ángulo de la mandíbula y en el espacio C6–C7 se han señalado lesiones de los vasos tiroideos y hemorragias (1,7).

Como conclusiones podemos señalar que la microdiscectomía cervical guiada por endoscopia en la cirugía espinal cervical para hernias discales, puede resultar un método alternativo útil en aquellos pacientes que reúnan los requisitos para su indicación, en los centros con los recursos técnicos señalados y con el entrenamiento necesario para realizar el procedimiento.

### Cervical microsurgical discectomy assisted by endoscopy: presentation of two cases

#### ABSTRACT

**Introduction:** Microendoscopic discectomy has been accepted for treatment of lumbar disc herniation since its introduction in the 1990s, but this technique has not been widely used for cervical spine disorders.

**Clinical cases:** The first case is a female, white, 36 years old with bilateral C6 radiculopathy due to medial disk herniation in C5–C6 space. The second case is a male patient, white, 45 years old, with diffuse arm pain due to medial disk herniation in C5–C6 space and another right lateral disk herniation in C6–C7 space. Both cases were treated by cervical disc herniation using microdiscectomy guided by endoscopy.

**Conclusions:** The procedure can be performed with great security and good outcome when the surgeon is specially trained and the patients are properly selected.

**Key words.** Cervical disk herniation. Endoscopy. Microdiscectomy. Neurosurgery. Radiculopathy.

**Recibido:** 1.05.2012. **Aceptado:** 27.05.2013.

**Cómo citar este artículo (Estilo NLM):** Lacerda Gallardo AJ, Pérez Leal S, Martín Pardo JC, Montero Álvarez R, Martín Chaviano D, Quintana Zález J. Discectomía cervical microquirúrgica asistida por endoscopia: presentación de dos casos. *Rev Cubana Neurol Neurocir.* [Internet] 2014 [citado día, mes y año];4(1):53–6. Disponible en: <http://www.revneuro.sld.cu>

© 2014 Sociedad Cubana de Neurología y Neurocirugía – Revista Cubana de Neurología y Neurocirugía

[www.sld.cu/sitios/neurocuba](http://www.sld.cu/sitios/neurocuba) – [www.revneuro.sld.cu](http://www.revneuro.sld.cu)

ISSN 2225–4676

Editores: Dr. P. L. Rodríguez García y Dr. N. Quintanal Cordero

#### Conflictos de intereses

Los autores declaran no tener ningún conflicto de intereses.

#### REFERENCIAS BIBLIOGRÁFICAS

1. Chiu JC. Microdescompresión endoscópica cervical anterior del disco y foramen. In: Gagliardi C, Fernández Molina G, Cuello LM, eds. *Técnicas actuales en neurocirugía endoscópica*. Buenos Aires: Ediciones de la Guadalupe; 2007. p. 289–98.
2. Pflum FA, Selby RM, Vizzone JP. Arthroscopic anterior discectomy of the cervical spine. *Arthroscopy*. 2008; 24(5):612–4.
3. Ruetten S, Komp M, Merk H, Godolias G. Full–endoscopic cervical posterior foraminotomy for the operation of lateral disc herniations using 5.9–mm endoscopes: a prospective, randomized, controlled study. *Spine*. 2008;33(9):940–8.
4. Chiu JC. Endoscopic assisted microdecompression of cervical disc and foramen. *Surg Technol Int*. 2008;17:269–79.
5. Jiangwei T, Yanping Z, Liangtai G, Xinyu L, Jianmin L, Wei D. Anterior cervical discectomy and interbody fusion by endoscopic approach: a preliminary report. *J Neurosurg Spine*. 2008;8:17–21.
6. Hussain NS, Perez–Cruet MJ. Complication management with minimally invasive spine procedures. *Neurosurgical Focus*. 2011; 31(4): E2.
7. Tan J, Zheng Y, Gong L, Liu X, Li J, Du W. Anterior cervical discectomy and interbody fusion by endoscopic approach: a preliminary report. *J Neurosurg Spine*. 2008;8(1):17–21.
8. Ruetten S, Komp M, Merk H, Godolias G. Full–endoscopic anterior decompression versus conventional anterior decompression and fusion in cervical disc herniations. *Int Orthop*. 2009;33(6):1677–82.
9. Liu KX, Massoud B. Endoscopic anterior cervical discectomy under epidurogram guidance. *Surg Technol Int*. 2010;20:373–8.
10. Yao N, Wang C, Wang W, Wang L. Full–endoscopic technique for anterior cervical discectomy and interbody fusion: 5–year follow–up results of 67 cases. *Eur Spine J*. 2011;20(6):899–904.