

# Ataque transitorio de isquemia del territorio posterior del cerebro como forma de presentación de la inestabilidad espinal

Isael Olazábal Armas<sup>1</sup>, Katia Pereira Jiménez<sup>2</sup>

<sup>1</sup>Especialista de II Grado en Neurocirugía. Servicio de Neurocirugía. Hospital Provincial Pediátrico Eduardo Agramonte Piña. Camagüey, Cuba

<sup>2</sup>Especialista de I grado en Geriátrica. Servicio de Geriátrica. Hospital Universitario "Manuel Ascunce Domenech". Camagüey, Cuba

## RESUMEN

**Introducción:** La circulación posterior del cerebro es garantizada principalmente por las arterias vertebrales y sus afluentes. Estas arterias en su recorrido por los agujeros intervertebrales del raquis cervical hasta alcanzar su porción intracraneal pueden ser vulnerables a los traumatismos raquí-medulares.

**Caso clínico:** Paciente femenina de 24 años de edad que sufre un accidente de tránsito y seguidamente refiere vértigos y dificultad para articular las palabras. Se realiza la radiografía de columna cervical donde encontramos fractura del pedículo de C2, y anterolistesis de C2/C3. Clínicamente la paciente empeora las manifestaciones clínicas, se diagnostica una luxación occipito-atlantal. Se coloca halo cráneo torácico con lo que desaparecieron las manifestaciones neurológicas.

**Conclusiones:** La presencia de ataques transitorios de isquemia del territorio posterior del cerebro puede ser la forma neurológica de presentación de la inestabilidad del raquis espinal superior.

**Palabras clave.** Ataque transitorio de isquemia cerebral. Inestabilidad espinal. Vértigos. Luxación atlo-occipital.

## INTRODUCCIÓN

Las enfermedades cerebrovasculares engloban a un grupo heterogeneo de trastornos en el cual un área del encéfalo se afecta de forma transitoria o permanente por una isquemia o hemorragia, estando uno o más vasos sanguíneos cerebrales afectados por un proceso anormal (como la embolia, trombosis, disección o rotura). La enfermedad cerebrovascular isquémica según el perfil de evolución se presentará como ataque transitorio isquémico (ATI) o como infarto cerebral. El ATI cerebral es un episodio breve de disfunción cerebral resultante de la isquemia focal no asociada con lesión permanente (1).

La circulación posterior del cerebro es garantizada principalmente por las arterias vertebrales y sus afluentes. En su recorrido por los agujeros intervertebrales del raquis cervical, hasta alcanzar su porción intracraneal estas arterias pueden ser vulnerables a ciertos procesos lesionales, donde se incluyen los traumatismos raquí-medulares (2).

La luxación atlooccipital es una lesión muy inestable que puede ocasionar elongación o compresión de la médula espinal, tronco cerebral o de los nervios craneales y alteraciones vasculares por estiramiento de las arterias vertebrales. Un 20 % de los pacientes pueden llegar al hospital con exploración neurológica normal (3).

Este artículo tiene como objetivo presentar un caso con inestabilidad de la columna cervical superior, donde la forma de presentación fue con síntomas transitorios de isquemia del territorio posterior del cerebro.

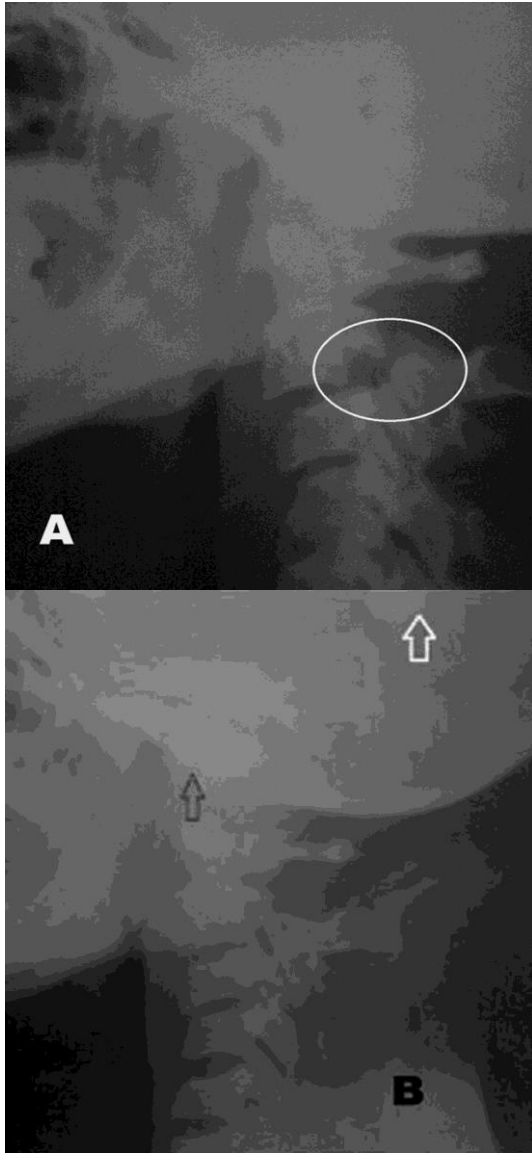
## CASO CLÍNICO

Paciente femenina de 24 años de edad con antecedente de sufrir un accidente de tránsito 40 minutos antes de su admisión en el Hospital provincial de Quelimane (República de Mozambique) por dolor a la movilización del cuello asociado con vértigos y disartria. Al examen físico del cuello existía contractura, edema y limitación de los movimientos. No se evidencio en el examen físico algún signo de daño neurológico.

Se realiza radiografía de columna cervical, vistas lateral, anteroposterior y transoral donde encontramos fractura del pedículo de C2, anterolistesis de C2/C3 e inversión de la curvatura

**Correspondencia:** Dr. Isael Olazábal Armas. Hospital Provincial Pediátrico Eduardo Agramonte Piña. Camagüey, Cuba. Correo electrónico: [isael0612@yahoo.es](mailto:isael0612@yahoo.es)

cervical. Se realizó la radiografía de control después de efectuarse la tracción craneal con compas. En dicho estudio se evidencia mejoría de la anterolistesis con diámetro entre el basion y la punta del odontoides de 14 mm (**Figura**).



**Figura.** Radiografía de columna cervical lateral. A. Listesis anterior de C2/C3 y fractura del pedículo de C2. B. Luxación occipito-atlal (flecha negra) y compás de tracción cervical (flecha blanca).

Luego del proceder se evidencia disartria, vértigo, dificultad para tragar, nistagmo y fotopsias. Se diagnostica una luxación occipito-atlal, se decide retirar el compás de tracción y colocar una órtesis externa, utilizando halo cráneo torácico. Además, a la paciente se le indico analgésicos anti-inflamatorios no esteroideos e hidratación endovenosa con solución salina fisiológica. En la evaluación realizada a las 12 horas después se constató que los síntomas neurológicos asociados

con el empeoramiento desaparecieron, quedando solo los iniciales.

La paciente fue remitida a un centro hospitalario de la capital del país ese mismo día. Allí se decidió retirar el halo chaleco y colocar nuevamente la tracción cervical en espera para realizar el estudio de neuroimagen. Durante dicho intervalo ocurrió depresión cardiorespiratoria y fallecimiento.

## DISCUSIÓN

La separación traumática entre el atlas y el hueso occipital en la mayoría de los casos es incompatible con la vida, ya que puede ocasionar la sección de la médula o de las arterias vertebrales. En la literatura se han descrito menos de 100 casos documentados que han logrado sobrevivir a esta lesión (4,5).

Cuando existe sospecha clínica, el diagnóstico puede confirmarse con estudios de neuroimagen, sobre todo en aquellos casos con dislocación permanente. Sin embargo, algunos pacientes que han sufrido una grave luxación atlooccipital pueden llegar al hospital con sus estructuras ligamentosas repuestas, aunque totalmente inestables, lo que dificultará enormemente su diagnóstico y la potencialidad de agravamiento o aparición de síntomas neurológicos después de las maniobras de tracción cervical, como ocurrió en la paciente. Si a esto añadimos que pueden asociarse graves traumatismos craneoencefálicos o sistémicos, el diagnóstico puede pasar desapercibido (4,5).

Ante la sospecha clínica o patomecánica de la existencia de una luxación atlooccipital, debe obtenerse un radiografía craneocervical muy bien centrada en proyección lateral y de ser posible en la proyección anteroposterior transoral. Para confirmar su diagnóstico mediante radiología simple se acepta como más seguro el método de medida descrito por J. Harris et al en 1994. Según este autor se confirma el diagnóstico de luxación atlooccipital cuando exista una distancia superior a 12 mm entre el borde inferior del basion y la apófisis odontoides (6). En la placa radiológica anteroposterior transoral puede objetivarse una separación entre los cóndilos occipitales y las masas de C1. También la tomografía axial computarizada (TAC) o la resonancia magnética (IRM) cráneo cervical pueden ayudar al diagnóstico, al detectar desalineaciones cráneo cervical, signos de hemorragia subaracnoidea, edema en partes blandas o signos de lesión medular.

Esta lesión traumática prácticamente no tiene ninguna posibilidad de curación espontánea. Incluso aquellos casos que inicialmente están asintomáticos presentarán deterioro neurológico tardío, si no son diagnosticados y tratados. Los

pacientes con lesiones neurológicas incompletas deben ser asistidos de urgencia por el riesgo inminente de progresión clínica. La cirugía mediante una fijación instrumentada occipitocervical o, en ocasiones, una fijación interarticular posterior atlooccipital logra una correcta alineación y estabilización de la luxación y así impide la aparición o empeoramiento de la clínica neurológica (7,8).

Tradicionalmente se define al ATI como un episodio isquémico cerebral o retiniano focal súbito de duración inferior a las 24 horas. Sin embargo, el rasgo característico es la reversibilidad de la isquemia sin daño cerebral permanente y la carencia de déficit neurológico permanente tras su finalización. Generalmente duran entre 2 y 15 minutos, y superan en pocas ocasiones la hora de duración (1,9).

Las manifestaciones de isquemia vertebrobasilar en los traumatismos cervicales se pueden originar por compresión de la arteria vertebral a nivel de C1–C2 durante la rotación del cuello al lado contrario, hiperextensión, tracción axial o combinarse como en el caso presentado. Todos estos mecanismos pueden originar eventos isquémicos transitorios o permanentes. El mecanismo de la isquemia suele ser hemodinámico, aunque la compresión posicional puede originar eventos tromboembólicos. También el traumatismo puede conducir a la disección de los vasos cervicocefálicos con isquemia cerebral transitoria en asociación con la oclusión arterial o la embolización.

Clínicamente los síntomas y signos de un ATI de circulación vertebro–basilar son difusos o bilaterales. La diplopía, defecto del campo visual y la ceguera bilateral, se corresponden con la disfunción del lóbulo occipital; mientras que la disartria, ataxia, paraparesia, hipoestesia de uno o ambos hemisferios y los vértigos acompañados de uno de los anteriores se relacionan con el déficit circulatorio del tronco cerebral (1,9).

Un 10 % de los pacientes con luxación atlooccipital sometidos a tracción cervical presentan empeoramiento neurológico, como pudimos asistir en nuestro caso clínico. Cuando existe el criterio para realizar la tracción cervical es recomendable tener en cuenta las manifestaciones clínicas de debut y apoyarnos en estudios de TAC o IRM. La inmovilización del raquis una vez diagnosticada la luxación debe efectuarse con halo cráneo torácico,

y sólo en espera de una fijación quirúrgica que debe efectuarse lo antes posible (10,11).

## CONCLUSIONES

En los traumatismos del raquis cervical superior aunque no se detecten signos de daño neurológico, hay que tener en cuenta la posibilidad de una falsa estabilidad. Los movimientos del raquis, así como la tracción cráneo cervical pueden empeorar las manifestaciones y cursar con isquemia vertebrobasilar. La presencia de ATI del territorio posterior del cerebro puede ser la forma neurológica de presentación de la inestabilidad del raquis espinal superior.

## Conflictos de intereses

Los autores declaran no tener ningún conflicto de intereses.

## REFERENCIAS BIBLIOGRÁFICAS

1. Rodríguez García PL, Rodríguez Pupo L. *Semiología Neurológica*. La Habana: Ciencias Médicas; 2012. p. 273–5.
2. Plaza–Macías I. Isquemia Vertebrovascular: Diagnóstico y pronóstico. *Rev Neurol*. 1998;26(149):122–5.
3. Chirossel JP, Passagia JC, Gay E, Palombi O. Management of craniocervical junction dislocation. *Childs Nerv Syst*. 2010;16:697–701.
4. Menezes AH, Vogel TW. Specific entities affecting the craniocervical region: syndromes affecting the craniocervical junction. *Childs Nerv Syst*. 2009;24:1155–63.
5. Benzel EC, Hadden TA, Saulsbery CM. A comparison of the Minerva and Halo jackets for stabilization of the cervical spine. *J Neurosurg*. 2009;70:411–14.
6. Harris JH, Jr, Carson GC, Wagner LK. Radiologic diagnosis of traumatic occipitovertebral dissociation: 1. Normal occipitovertebral relationships on lateral radiographs of supine subjects. *AJR Am J Roentgenol*. 1994;162:881–6.
7. Pereira RR. Traumatismo raquí–medular en adultos. En: *Guías terapéuticas en Neurocirugía*. La Habana; 2007.
8. Dublin AB, Marks WM, Weinstock D, Newton TH. Traumatic dislocation of the atlanto–occipital articulations (AOA) with short–term survival. With a radiographic method of measuring the AOA. *J Neurosurg*. 2011;52:541–6.
9. Easton JD, Saver JL, Albers GW, Alberts MJ, Chaturvedi S, Feldmann E, et al. Definition and Evaluation of Transient Ischemic Attack. *Stroke*. 2009;40:2276–93.
10. Gonzalez LF, Crawford NR, Chamberlain RH, Perez Garza LE, Preull MC, Sonntag VKH. Craniovertebral junction fixation with transarticular screws: biomechanical analysis of a novel technique. *J Neurosurg (Spine)*. 2010;98:202–9.
11. Gallie W. Fractures and dislocations of the cervical spine. *Am J Surg*. 1999;46:495–9.

## Transient ischemia attack of brain posterior territory as presentation form of spinal instability

### ABSTRACT

**Introduction:** The posterior circulation of the brain is mainly guaranteed by the vertebral arteries and their tributaries. These arteries between intervertebral foramina of the cervical spine and its intracranial portion may be vulnerable to certain disorders, like spinal–medullary traumas.

**Clinical case:** Female patient, 24 year old, with history of traffic accident and then her complaint dizziness and slurred words. In radiography we find cervical spine pedicle fracture of C2, and anterior displacement of C2/C3. The cervical displacement in this patient produced a worsened clinical manifestations and then is diagnosed the occipito-atlantal dislocation. Halo skull–chest is placed and after that the neurological manifestations disappeared.

**Conclusions:** The transient ischemic attacks in the posterior area of the brain may be the neurological clinical presentation of upper spinal spine instability.

**Key words.** Transient ischemic attack. Spinal instability. Dizziness. Occipital dislocation.

**Recibido:** 28.12.2012. **Aceptado:** 6.10.2013.

**Cómo citar este artículo (Estilo NLM):** Olazábal Armas I, Pereira Jiménez K. Ataque transitorio de isquemia del territorio posterior del cerebro como forma de presentación de la inestabilidad espinal. Rev Cubana Neurol Neurocir. [Internet] 2014 [citado día, mes y año];4(1):49–52. Disponible en: <http://www.revneuro.sld.cu>

© 2014 Sociedad Cubana de Neurología y Neurocirugía – Revista Cubana de Neurología y Neurocirugía

[www.sld.cu/sitios/neurocuba](http://www.sld.cu/sitios/neurocuba) – [www.revneuro.sld.cu](http://www.revneuro.sld.cu)

ISSN 2225–4676

**Editores:** Dr. P. L. Rodríguez García y Dr.C. R. J. García García