

Schwannoma esfeno–cavernoso: presentación de un caso

Manuel Gadea Nieto¹, Eva Moreno Medina², Ricardo Murillo Alvarez¹, Fernando Alvarado Acosta²

¹Especialista de Neurocirugía. Servicio de Neurocirugía, Departamento de Cirugía. División de Estudios de Postgrado, Universidad de Costa Rica. Hospital Universitario México, C.C.S.S. Costa Rica

²Especialista de Patología. Servicio de Anatomía Patológica. División de Estudios de Postgrado, Universidad de Costa Rica. Hospital Universitario México, C.C.S.S. Costa Rica

RESUMEN

Introducción: Usualmente los schwannomas del sistema nervioso central se originan del nervio vestibular y ocasionalmente del trigémino; aquellos originados dentro del seno cavernoso, son extremadamente raros y la literatura adolece de publicaciones al respecto.

Caso clínico: Presentamos el reporte del primer caso de schwannoma esfeno–cavernoso manejado en el servicio de Neurocirugía del Hospital México de Costa Rica. Se hace una revisión de la anatomía pertinente, y se presentan los hallazgos de imagen pre y postoperatorios.

Conclusiones: Los schwannomas esfeno–cavernosos son raros. Este tipo de lesiones deberán de ser abordadas por personal formalmente entrenadas, con un amplio conocimiento de las técnicas de cirugía de base de cráneo, de la anatomía microquirúrgica y que también tengan acceso a un laboratorio de microcirugía.

Palabras clave. Neurocirugía. Plexo carotideo interno. Schwannoma del seno cavernoso. Trastornos de la motilidad ocular.

INTRODUCCIÓN

Los schwannomas constituyen alrededor del 8 % de los tumores primarios del sistema nervioso central y de estos, un 90 % se originan en la rama vestibular del complejo vestíbulo–coclear (1,2). Rara vez este tipo de tumores se originan de ramas trigeminales o de los nervios craneales dentro del foramen yugular (1–5). Los schwannomas son tumores redondeados, encapsulados, benignos, originados de la proliferación de células de Schwann en el fascículo nervioso. Pueden desarrollarse de nervios craneales, espinales, periféricos y autonómicos (2–4).

Los schwannomas dentro del seno cavernoso son extremadamente raros. La mayoría de los casos reportados en la literatura se originaron del trigémino (2–5). En algunas ocasiones el tumor se puede originar dentro del seno cavernoso de los nervios motor ocular común, tróclea o abductor (2–5).

Presentamos un caso localizado en la región esfeno–cavernosa, con origen del tumor dentro del seno cavernoso y que de acuerdo a las imágenes pudiera simular un meningioma clinideo, meningioma esfeno–cavernoso o incluso, una lesión de piso medio craneal con extensión hacia la región esfeno–cavernosa.

CASO CLÍNICO

Se trata de una paciente femenina, de 52 años de edad, ama de casa, casada, sin antecedentes relevantes para su padecimiento, que databa de cinco años previos a ser valorada en el servicio. Consulta con cuadro caracterizado por cefalea occipital y dificultad para ver, específicamente en su campo visual derecho. Fue valorada en el hospital regional y derivada al Hospital Universitario México (Costa Rica), para su valoración y manejo.

En el examen neurológico lo relevante fue: atrofia óptica derecha, parálisis del III nervio craneal derecho, hipoestesia termoalgésica en los territorios V1 y V2 del lado derecho y paresia del VI nervio craneal derecho. El resto del examen fue normal.

En la tomografía axial computarizada de cráneo se visualiza una lesión de 3 cm de diámetro de aspecto isodenso con áreas hipodensas, y en la resonancia magnética la lesión se apreciaba como

Correspondencia: Dr. Manuel S. Gadea Nieto. Servicio de Neurocirugía, Departamento de Cirugía. Hospital Universitario México, C.C.S.S. Costa Rica. Correo electrónico: mgadean@hotmail.com

isointensa con áreas hipointensas de 38,2 mm de diámetro centrada en la región del seno cavernoso en las imágenes realzadas en T1.

Con los estudios de imágenes (**Figuras 1 y 2**) se estableció la posibilidad diagnóstica de probable meningioma esfeno-cavernoso o schwannoma trigeminal, siendo llevada a cirugía y realizándosele un abordaje órbito-cigomático derecho, con clinoidectomía extradural derecha y con resección extensa de la lesión (**Figura 3**).

La biopsia por congelación brindó el diagnóstico de probable meningioma, pero el diagnóstico por el estudio patológico definitivo fue de schwannoma cavernoso derecho (**Figuras 4 y 5**). En el postoperatorio no se detectó déficit neurológico agregado a lo ya existente.

DISCUSIÓN

Existen reportes de la existencia de un plexo nervioso dentro del seno cavernoso (6). En 1746, Monro describió una extensa conexión entre el motor ocular externo y la cadena simpática. En 1832 Meckel establece que esta conexión entre el motor ocular externo y la cadena simpática es una rama de distribución craneal del sistema simpático. Posteriormente varios estudios han detallado las características anatómicas del plexo dentro del seno cavernoso (6). Sin embargo, hasta la fecha existe mucha controversia sobre las conexiones anatómicas y la función del plexo dentro del seno cavernoso.

El plexo carotídeo interno es un plexo autónomo que se origina del ganglio cervical superior y alcanza el espacio sellar a través del nervio carotídeo interno, que rodea a la arteria carótida interna en el canal carotídeo y dentro del seno cavernoso. El nervio carotídeo interno es una rama del ganglio cervical superior que, conteniendo sus fibras postganglionares, asciende a lo largo del segmento petroso, y se divide en dos partes, formando en la adventicia de la arteria un plexo lateral, más grande y uno medial, más pequeño (5,6).

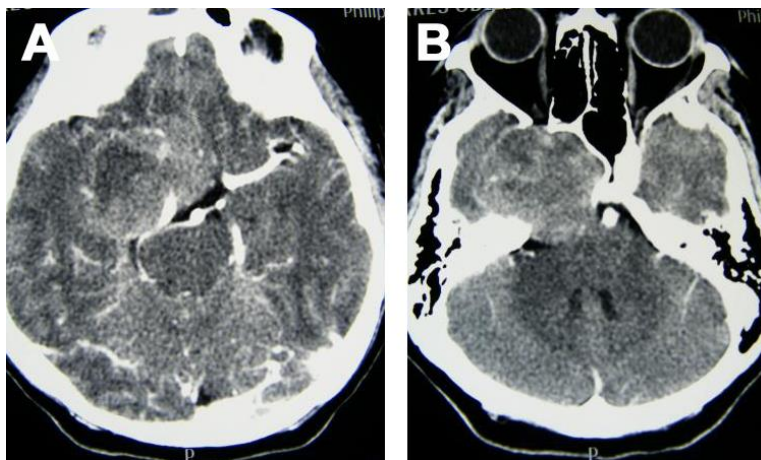


Figura 1. Estudio tomográfico contrastado que muestra extensa lesión a nivel de la fosa media derecha, que involucra medialmente el seno cavernoso y caudalmente distorsiona las estructuras del tallo, incluyendo las vasculares.

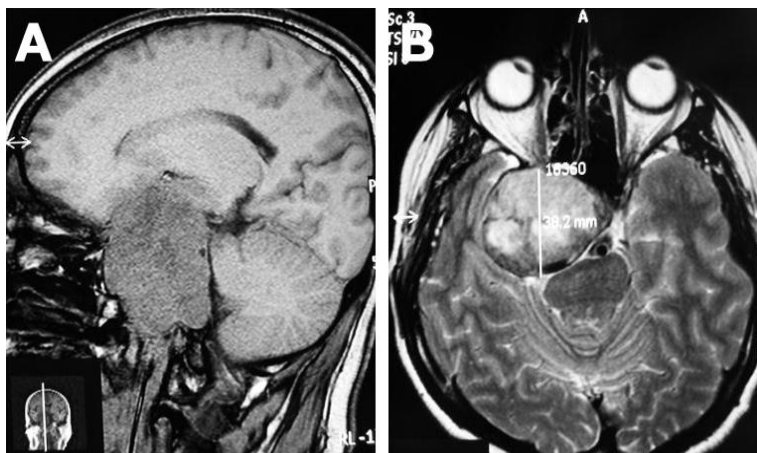


Figura 2. La imagen de resonancia magnética de la izquierda en el corte sagital muestra la lesión que ocupa los espacios supra e infratentorial y la de la derecha muestra el desplazamiento del lóbulo temporal y el involucramiento del espacio sellar.

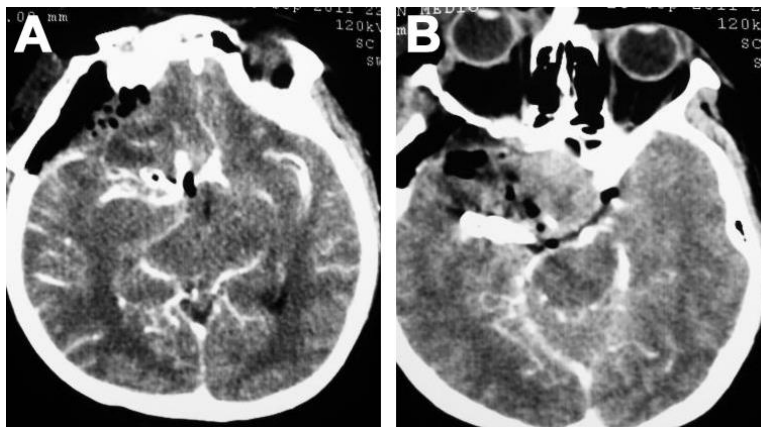


Figura 3. Estudio postoperatorio tomográfico contrastado que muestra la resección extensa de la lesión. En ambas imágenes se aprecia en el territorio de distribución vascular de la arteria cerebral media derecha (segmento M1) la colocación de dos clips de aneurismas de tipo Yasargil, necesarios en la reconstrucción.

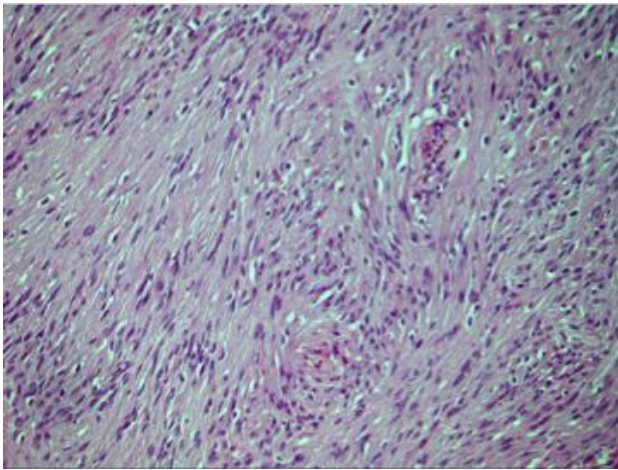


Figura 4. En la tinción se observa el detalle celular con núcleos fusiformes, dispuestas en áreas densas alternando con otras más laxas de disposición fibrilar sin necrosis o pleomorfismo celular (Hospital México/Patología).

El nervio petroso profundo es un ramo de la parte lateral del plexo carotídeo interno dentro del canal carotídeo, cursando hacia el ganglio pterigopalatino. El nervio carótico-timpánico también se origina del plexo dentro del canal carotídeo y se comunica con el ramo timpánico del glossofaríngeo. Después de pasar a través del canal carotídeo, sobre el foramen lacerum, ventromedial al cavum de Meckel, las fibras simpáticas cursan por debajo de un timpánico también se origina del plexo dentro del canal carotídeo y se comunica con el ramo timpánico puente de fibras conectivas para penetrar la porción posterior del seno cavernoso. En su curso dentro del seno cavernoso, la parte lateral del plexo envía filamentos hacia el nervio trigémino a través del motor ocular externo y de ahí, hacia el ganglio ciliar (5,6).

Dicho plexo continúa rodeando la arteria carótida interna. La parte medial del plexo se localiza inferomedial a la arteria, la que indenta el seno cavernoso lateral al espacio selar, dando ramos hacia la arteria, el nervio motor ocular común, troclear, oftálmico, motor ocular externo y hacia el ganglio ciliar. También envía ramos vasomotores a lo largo de las ramas de la arteria carótida interna hacia la glándula pituitaria. Se señala que la sección iatrogénica de las fibras simpáticas postganglionares durante el procedimiento quirúrgico en el espacio paraselar produce un síndrome de Horner (7-14). Sin embargo, el curso y distribución de estas fibras dentro del seno cavernoso, no está del todo clara.

Los schwannomas del sistema nervioso, en orden de frecuencia, se originan del nervio vestibular superior, del trigémino y muy rara vez tienen origen dentro del seno cavernoso. En los últimos cuarenta y tres años este es el primer caso reportado del

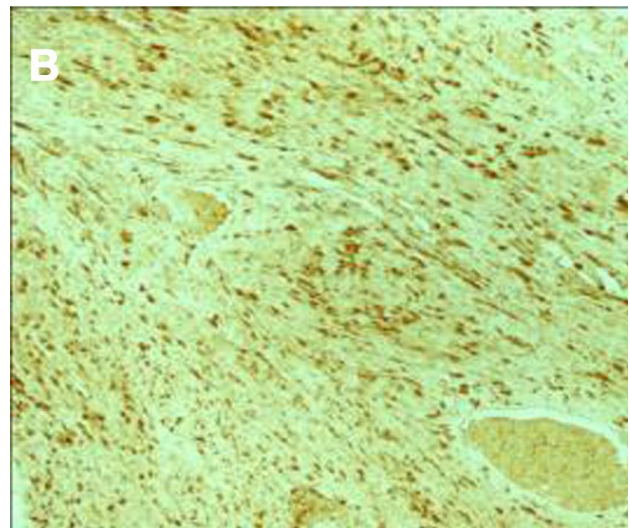
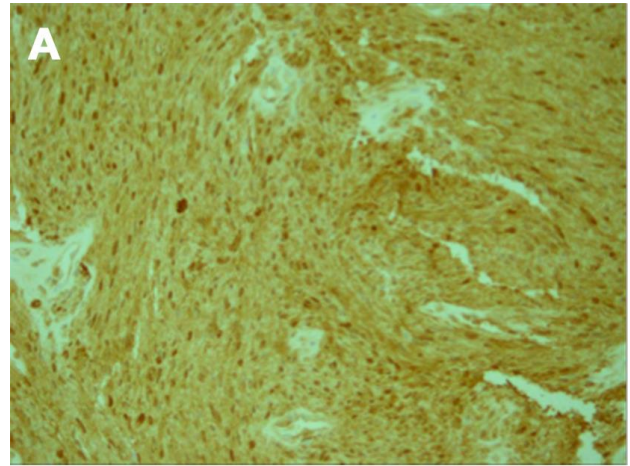


Figura 5. El estudio de inmunohistoquímica revela que las células tumorales son proteína S-100 positivas (Hospital México/Patología).

servicio de Neurocirugía del Hospital México y la primera publicación al respecto en Costa Rica.

Las lesiones localizadas en el seno cavernoso pueden ser clasificadas de acuerdo a los tipos sugeridos por Jefferson o a los de la clasificación de Ishikawa (8). Nosotros consideramos que la segunda es más completa que la de Jefferson. Sin embargo, hay casos, como el presente reporte, el cual no puede ser clasificado con ninguna de las dos clasificaciones. Tal como el presente caso, debe de considerarse en primer lugar un schwannoma multi-compartamental y también, como una lesión no clasificable.

A pesar de los grandes avances en las técnicas de imágenes, es muy difícil poder establecer con certidumbre la probable causa de la lesión. El presente caso es un ejemplo de ello, pues viendo las imágenes, uno podría considerar posibilidades tales como meningioma, hemangioblastoma, displasia fibrosa, etc.

Gracias a la suma de las técnicas de cirugía de base craneal es que este tipo de casos pueden ser manejados hoy en día con una mayor seguridad y con tasas de morbi-mortalidad relativamente bajas. En cuanto a la estrategia, en el presente caso se decidió realizar un abordaje órbito-cigomático con clinoidectomía extradural. Deberá de tenerse en cuenta la extensión de la lesión y las estructuras anatómicas involucradas, para así tomar la decisión más adecuada en cuanto a la vía de abordaje (9-14).

Finalmente es de suma importancia hacer énfasis en que este tipo de lesiones deberán de ser abordadas por personal formalmente entrenado, con un amplio conocimiento de las técnicas de cirugía de base de cráneo, de la anatomía microquirúrgica y que también tengan acceso a un laboratorio de microcirugía. Estos factores les permiten estar entrenándose constantemente en técnicas no rutinarias.

Conflictos de intereses

Los autores declaran no tener ningún conflicto de intereses.

REFERENCIAS BIBLIOGRÁFICAS

1. Al-Mefty O, Ayoubi S, Gaber E. Trigeminal schwannomas: Removal of dumbbell-shaped tumors through the expanded Meckel's cave and outcomes of cranial nerve function. *J Neurosurg.* 2002;96:453-63.
2. Celli P, Ferrante L, Acqui M, Mastronardi L, Fortuna A, Palma L. Neurinoma of the third, fourth, and sixth cranial nerves: A survey and report of a new fourth nerve case. *Surg Neurol.* 1992;38:216-24.
3. Cusimano MD, Sekhar LN, Sen CN, Pomonis S, Wright DC, Biglan AW, et al. The results of surgery for benign tumors of the cavernous sinus. *Neurosurgery.* 1995;37:1-10.
4. Day JD, Fukushima T. The surgical management of trigeminal neuromas. *Neurosurgery* 1998;42:233-41.
5. Dolenc VV. *Anatomy and Surgery of the Cavernous Sinus.* New York: Springer; 1989.
6. Johnston JA, Parkinson D. Intracranial sympathetic pathways associated with the sixth cranial nerve. *J Neurosurg.* 1974;40:236-43.
7. Kinouchi H, Mikawa S, Suzuki A, Sasajima T, Tomura N, Mizoi K. Extradural neuromas at the petrous apex: Report of two cases. *Neurosurgery.* 2001;49:999-1004.
8. Ishikawa H. The Ishikawa Classification of Cavernous Sinus Lesions by Clinico-anatomical Findings. *Jpn J Ophthalmol.* 2001;45:420-4.
9. Srinivas D, Somanna S, Bangalore A. Ch, Bhagavatula I. Multicompartamental Trigeminal Schwannomas: Management Strategies and Outcome. *Skull Base.* 2011;21:351-8.
10. Chul Chung J, Young Chung S, Min Kim S, Sun Park M. Surgery for a case of Three-Compartment Trigeminal Schwannoma: Technical Aspects. *J Korean Neurosurg Soc.* 2010;48:383-7.
11. Xian J, Zhang ZZ, Jing Li W, Yang Qinghua Yang B, Qinglin Ch, He Liyan Ch: Evaluation of MR imaging findings differentiating cavernous haemangiomas from schwannomas in the orbit. *Eur Radiol.* 2010;20:2221-8.
12. Zhou J-Y, Lu J-H, Zhen X-Y, Wang W, Xu J-F, Hu W-W. Microsurgical anatomical study of the frontotemporal-zygomatic arch approach to the superior petroclival region. *Exp Ther Med.* 2011;2:1211-4.
13. Mastronardi L, Sameshima T, Ducati A, De Waele LF, Ferrante L, Fukushima T. Extradural Middle Fossa Approach. Proposal of a Learning Method: The "Rule of Two Fans". Technical Note. *Skull Base.* 2006;16:181-4.
14. Campero A, Campero AA, Socolovsky M, Martins C, Yasuda A, Basso A, et al. The transzygomatic approach. *J Clin Neurosci.* 2010;17(11):1428-33.

Spheno-cavernous schwannoma: a case report

ABSTRACT

Introduction: Schwannomas of the central nervous system usually originate from the vestibular nerve and occasionally from the trigeminal nerve. Those that originate within the cavernous sinus are extremely rare and the literature is scanty.

Case report: We present the report of the first case managed at our neurosurgery service of Hospital México (Costa Rica). We review the pertinent anatomy, and also the pre and post-operative images.

Conclusions: Spheno-cavernous sinus schwannomas are rare and should surgically approach by trained surgeons with a great knowledge of microsurgical anatomy and skull base surgery and also with the availability of a microsurgical lab.

Key words. Cavernous sinus schwannoma. Neurosurgery. Internal carotid plexus. Ocular motility disorders.

Recibido: 12.01.2013. **Aceptado:** 12.03.2013.

Cómo citar este artículo (Estilo NLM): Gadea Nieto M, Moreno Medina E, Murillo Alvarez R, Alvarado Acosta F. Schwannoma esfeno-cavernoso: presentación de un caso. *Rev Cubana Neurol Neurocir.* [Internet] 2014 [citado día, mes y año];4(1):32-5. Disponible en: <http://www.revneuro.sld.cu>

© 2014 Sociedad Cubana de Neurología y Neurocirugía – Revista Cubana de Neurología y Neurocirugía

www.sld.cu/sitios/neurocuba – www.revneuro.sld.cu

ISSN 2225-4676

Editores: Dr. P. L. Rodríguez García y Dr. N. Quintanal Cordero